ANATOMISCHE UND
ENTWICKLUNGSGESCHICHTLICHE
MONOGRAPHIEN

HERAUSGEGEBEN VON

PROF. WILHELM ROUX

---

2. HEFT

DIE HERNIA MESENTERICO-PARIETALIS DEXTRA

VERSUCH EINER KAUSALEN ANALYSE DER ATYPISCHEN LAGERUNG DES DARMES

VON

PROF. P. EISLER

UND

DR. JOH. FISCHER

MIT DREI FIGUREN IM TEXT

LEIPZIG

VERLAG VON WILHELM ENGELMANN

1911

2. HEFT

DIE HERNIA MESENTERICO-PARIETALIS DEXTRA

VERSUCH EINER KAUSALEN ANALYSE DER ATYPISCHEN LAGERUNG DES DARMES

VON

PROF. P. EISLER

UND

DR. JOH. FISCHER

MIT DREI FIGUREN IM TEXT

LEIPZIG

VERLAG VON WILHELM ENGELMANN

1911

Alle Rechte, besonders das der Übersetzung, sind vorbehalten.

Inhaltsübersicht.

Einleitung 1

I. Beschreibung eines neuen Falles von rechtsseitigem Bauchfellbruch:
- Situs 3
- Verhalten der einzelnen Baucheingeweide 4
- Bauchfell 8
- Blutgefäße 14
- Beurteilung des Befundes 19

II. Die Entwicklung der typischen und atypischen Lage des Darmes 24
- Eigene Befunde an menschlischen Embryonen 25
- Literaturberichte über atypische Lagerung des Darmes 30
- Versuch einer Analyse der atypischen Darmlagerung in unserem Falle 39
- Versuch einer Darstellung des Mechanismus bei der Entwicklung der typischen Eingeweidelage 44
- Wahrscheinlicher Entwicklungsgang bei atypischer Eingeweidelage 51
- Die Entwicklung der Mesenterien bei typischem und atypischem Verhalten . . 54

III. Rechtsseitige Bauchfellbrüche in der Literatur:
- a. bei atypischer Rechtslagerung der Flexura duodenojejunalis (11 Fälle) . . 59
  - Beurteilung der Fälle mit Einlagerung des Colon ascendens in die Ventralwand des Bruchsackes 65
- b. bei typischer Linkslagerung der Flexura duodenojejunalis (13 Fälle) . . . 68
  - Bisher vorliegende Deutungen dieser Fälle 72
  - Eigener Versuch einer Analyse 75

Nomenklatur 78

Bemerkung für den operativen Eingriff in bestimmten Fällen 78

Zusammenfassung 79

Literaturverzeichnis 80

MARINE BIOLOGICAL LABORATORY WOODS HOLE LIBRARY MASS.

Einleitung.

Je mehr auf beliebigem Gebiete Einzelbefunde bekannt werden, desto mehr tritt das Bedürfnis hervor nach einer Zusammenfassung und Ordnung der Tatsachen, um vielleicht daraus allgemeine Gesichtspunkte für die Betrachtung und Richtlinien für weitere Forschung zu gewinnen. Dies Bedürfnis drängte sich uns auf bei der Bearbeitung eines rechtsseitigen Bauchfellbruches, als wir die ziemlich umfangreiche Literatur über innere Hernien auf vergleichbare Fälle prüften. Es ergab sich, daß eine verhältnismäßig große Zahl rechtsseitiger intraabdominaler Brüche mit unserem Falle einen wohlcharakterisierten Sondertypus darstellen, der nicht nur für den Morphologen Interesse bietet, sondern verdient auch von seiten des Chirurgen in seiner Eigenart etwas mehr gewürdigt zu werden. In dem neuen Lehrbuch der Chirurgie von WULLSTEIN und WILMS sind als typische und daher praktisch wichtige Formen innerer Brüche die Hernia recessus duodeno-jejunalis, H. bursae omentalis, H. recessus retrocaecalis, ileocaecalis inf. et sup., H. rec. intersigmoidei aufgeführt; die H. mesenterico-parietalis dextra, wie wir den im folgenden behandelten Typus benannt haben, ist auch nicht unter einer der verschiedenen, von anderer Seite gebrauchten Bezeichnungen erwähnt. Teilweise hat die geringe Beachtung dieser Form wohl ihren Grund in der Mannigfaltigkeit der Deutungen, die von den einzelnen Autoren ihren Befunden gegeben sind: dadurch erscheint die Zahl der Fälle spärlicher, als sie tatsächlich ist. Mehr zur Verschleierung als zur Klärung der Verhältnisse hat KÜPPERS beigetragen, der in dem Bestreben, den Typus »Hernia retromesenterica« festzulegen, vielerlei nicht Zusammengehöriges vereinigt. KÜPPERS' eigener Fall war nicht geeignet als Ausgangspunkt für eine kritische Betrachtung und Verarbeitung des Literaturmateriales, zumal dieses oft durch die Mangelhaftigkeit der Schilderung der Beurteilung die größten Schwierigkeiten bereitet. Auch wir würden wohl an dieser Klippe gescheitert sein, wenn nicht unser Fall ein wahres Paradigma darstellte, aus dessen sorgfältiger Durcharbeitung wir auch Verständnis für manche dunkle Wendung in den fremden Angaben schöpften. Freilich nicht für alle.

Angesichts der selbsterlebten Schwierigkeiten haben wir uns bemüht in der Beschreibung unseres Falles ein Beispiel zu schaffen, wie die Darlegung eines verwickelten Tatbestandes überhaupt abzufassen sei, um auch dem Leser, der das Präparat nicht sieht, eine Verwertung des Materiales zu ermög-

lichen. Das größte Gewicht wird stets auf eine absolut eindeutige Bezeichnung topographischer Beziehungen zu legen sein. Da wir einen recht großen Teil unserer Erinnerungsbilder dem Auge verdanken, ist es nicht verwunderlich, wenn sich gelegentlich das Oben und Unten an dem aufrecht stehend *gedachten* mit dem Oben und Unten an dem in Wirklichkeit auf dem Tische liegenden Körper vermengt, besonders wenn daneben noch von Ober- und Unterflächen die Rede ist. Man kann sich leicht von dem Bestehen so erworbener Unklarheiten durch geeignete Fragen überzeugen und zwar nicht nur beim jungen Anfänger. Dagegen schließen bei dem vielfach gewundenen Darme die Bezeichnungen »oral« und »aboral« jegliche Mißdeutung aus, bei festliegenden Organen »kranial« und »kaudal«, »lateral« und »medial«, »ventral« und »dorsal«, ferner für Richtungsbestimmungen »longitudinal« (= kranio-kaudal), »sagittal« (= dorso-ventral), »transversal« (= quer von rechts nach links), schließlich für Ebenen »Sagittal-, Transversal- und Frontal-Ebene«. Zum zweiten soll die Beschreibung den ganzen Bauchinhalt umfassen und kann da in Genauigkeit nicht zu viel tun, um auch die Wechselbeziehungen der Organe zum Ausdruck zu bringen. Drittens sollte in jedem Falle besondere Sorgfalt auf die Darstellung des Blutgefäßsystems verwandt werden, was, außer etwa bei pathologischen Verwachsungen, ohne Zerstörung des Präparates erreichbar ist.

Schon nach dem Verhalten des Darmes und seines Gekröses ließ sich unser Fall einigen Funden früherer Beobachter angliedern. Durch die mancherlei atypischen Erscheinungen an den übrigen Bauchorganen wurde aber zugleich die Vermutung angeregt, daß hier bestimmte ursächliche Zusammenhänge bestanden haben möchten. Um diese aufzuspüren, galt es auf den typischen Entwicklungsgang zurückzugreifen und zu versuchen, die Wechselbeziehungen der Bauchorgane bei diesem zu erschließen. Der Weg war nicht kurz und nicht immer leicht, aber er hat uns doch so weit geführt, daß wir vorläufig recht befriedigende Vorstellungen über den Mechanismus bei der typischen wie atypischen Entwicklung gewonnen haben. Damit gelang es dann den Kreis der auf ähnliche Entwicklungsstörungen beziehbaren Fälle nicht unbeträchtlich zu erweitern und der Hernia mesenterico-parietalis dextra als Sonderform der intraabdominalen Brüche eine genügend breite Basis zu geben.

I. Beschreibung des Falles*).

Unser Fall betraf einen 67jährigen, an Ösophaguskarzinom gestorbenen Mann und wurde im Februar 1909 bei den Präparierübungen entdeckt. Die Studierenden, denen der Bauchsitus zugewiesen war, fanden sich nicht zurecht, hatten aber nichts zerstört. Nach Umschlagen des großen Netzes kranialwärts bot sich etwa folgendes Bild:

*) Der beschreibende Teil (S. 3 bis 24) wurde unter dem Titel: »Ein rechtsseitiger Bauchfellbruch« von Joh. Fischer als Inaug.-Diss. im gleichen Verlage veröffentlicht.

Situs.

In der linken Hälfte der Bauchhöhle und im kleinen Becken lag Dünndarm, und zwar der dickeren Wand nach im kleinen Becken Jejunum. Colon descendens und Flexura sigmoidea traten nicht zutage. Rechts von der Wirbelsäule erschien eine glatte, von einigen Gefäßen durchzogene Peritonealfläche, umrahmt vom Caecum, Colon ascendens und der rechten Hälfte des Colon transversum. Das Caecum lag atypisch — statt in der Fossa iliaca

Fig. 1. Caecum nach rechts, Ende des Ileum kranialwärts gezogen. Einblick in die atypische Bauchfelltasche mit dem darin fixierten Darmabschnitt.

dextra — etwa in der Mitte zwischen Nabel und Symphyse, mit seinem Fundus die Mediane noch etwas nach links überschreitend. Von da umzog das Colon auf seinem Wege zur Fossa iliaca dextra die glatte Peritonealpartie kaudal. Die letztere erschien durch darunter liegende Darmschlingen etwas vorgewölbt. Eine Verschiebung des Blinddarms nach links zeigte, daß das Ileum in den kranialen Umfang des Caecum von links und kranial her eintrat, und daß die

erwähnte Peritonealfläche sich nach links direkt in das Mesenterium fortsetzte. Das Caecum mit dem Anfang des Colons war (in gasgeblähtem Zustande) in einer Länge von 12 cm zugleich mit dem Ileum frei beweglich. Beim Emporheben des Caecum und Ileum öffnete sich der Einblick in eine große Tasche, die kranialwärts nach rechts unter die glatte Peritonealfläche ging und sich weit gegen das Becken hin öffnete. In ihr lagen ein paar Jejunumschlingen, wie sie von den Präparanden wieder hineingeschoben waren. Nach deren Entfernung trat an der Dorsalwand der Tasche ein S-förmig gekrümmtes Darmstück hervor, das im kranialen Abschnitt der Bauchwand fest angeheftet war, kaudalwärts aber frei beweglich wurde und rechts vom Promontorium in das kleine Becken hinabstieg als Anfang des Jejunum. Die ventrale Wand wurde von dem glatten Bauchfellabschnitt gebildet, der mit Caecum und Anfang des Colon zusammenhing und nach links sich in das Mesenterium des Dünndarms fortsetzte. Letzteres war in ganzer Ausdehnung frei, zeigte aber eine atypische Anheftung seiner Wurzel. Es handelte sich also offenbar um das Bestehen eines Mesenterium commune mit Bildung eines sog. retroperitonealen Bruchsackes bei atypischer Lagerung des Dünndarms. Welche Darmschlingen ursprünglich in dem Bruchsacke gelegen hatten, ließ sich noch mit einiger Sicherheit feststellen.

Verhalten der einzelnen Baucheingeweide.

Da die Leiche mit Formol konserviert und für Gefäßpräparation mit Gipskleister injiziert war, entspricht die Lage und Form der hauptsächlichsten Organe den Verhältnissen wie sie post mortem bestanden haben.

Die *Leber* ist von mittlerer Größe, überschreitet mit dem scharfen Rande des rechten Lappens in der Weiche die Spitzen der 11. und 12. Rippe nicht, bleibt auch unter der 10. Rippe etwa 1 cm vom Rippenbogen entfernt. Der Fundus der Gallenblase tritt in einer großen, aber flachen Incisura vesicae felleae unter dem Leberrand hervor und berührt in Höhe der Verbindung des 9. und 10. Rippenknorpels die Bauchwand. Die Incisura umbilicalis ist 3,5 cm tief und am Eingang ebenso breit. Sie liegt median, zum Teil von der Spitze des Processus xiphoides bedeckt. Beiderseits von ihr ist die Leber im Epigastrium sichtbar, indem fast symmetrisch rechts der Lobus quadratus, links der Lobus sinister mit kaudal-medianwärts konvexem Rande zwischen der Spitze des 9. Rippenknorpels und dem Schwertfortsatz hervortreten. Der scharfe Rand des linken Lappens überschreitet im Hypochondrium eine durch die Spitze des 9. Rippenknorpels gelegte Sagittalebene nur unbedeutend und erreicht am Übergange in den stumpfen Rand gerade den kranialen Pol der Milz. Der linke Lappen ist in sagittaler Richtung (vom Ansatz des Lig. coronarium über die Konvexität gemessen) maximal 13,5 cm breit, in transversaler Richtung 10,5 cm. Auf der Unterfläche des linken Lappens ist das Tuber omentale sehr stark ausgeprägt und reicht fast bis an den freien Rand des im

Epigastrium vorliegenden Abschnittes. Die Impressio gastrica bildet nach links davon eine tiefe Rinne. Die Fossa venae umbilicalis zieht von der Mediane dorsalwärts etwas nach rechts und wird von einer dicken, 2 cm breiten Lebersubstanzbrücke teilweise zum Kanal geschlossen. Die flache Fossa vesicae felleae geht dorsalwärts etwas nach rechts. Die Leberpforte erscheint in trans-

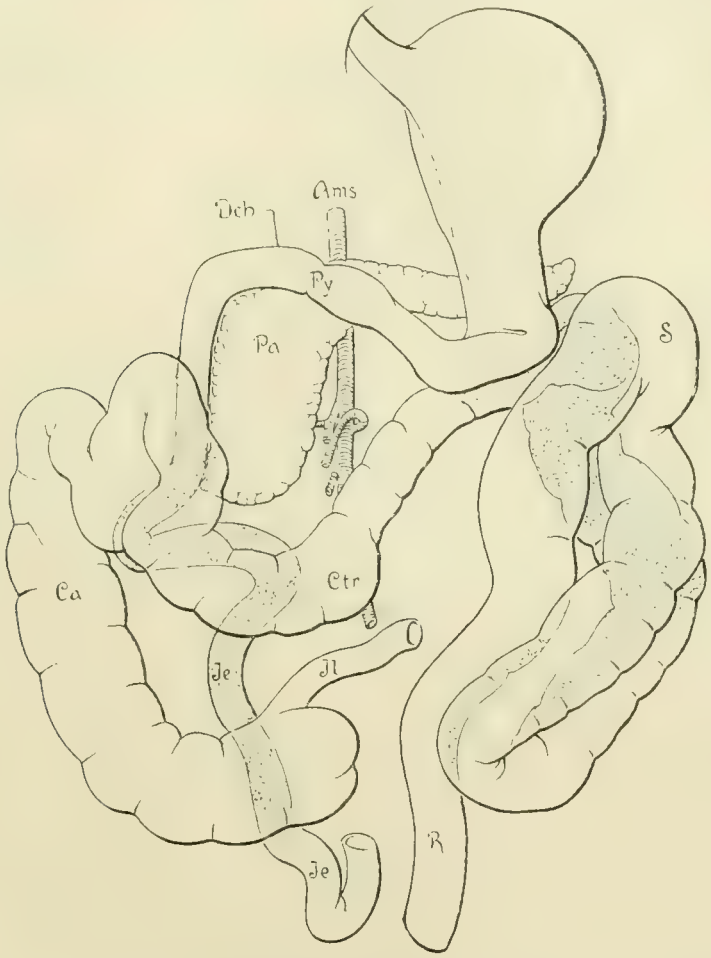

Fig. 2. Halbschematisch. *Ams* A. mesenterica sup., *Ca* Colon ascendens, *Ctr* Col. transversum, *Dch* Ductus choledochus, *Je* Jejunum, *Jl* Ileum, *Pa* Pankreas, *Py* Pylorus, *R* Rectum, *S* Colon sigmoides.

versaler Richtung nach rechts verlängert durch einen anfangs etwa 1 cm breiten und ebenso tiefen Einschnitt, der sich dem lateralen Rande des rechten Lappens bis auf 3 cm nähert. Dadurch wird gleichzeitig der Stiel des Processus caudatus in ungewöhnlicher Weise hervorgehoben. Etwas nach rechts von der Gallenblase findet sich an der Unterfläche des rechten Lappens, dicht am scharfen Rande und ihm fast parallel, noch eine 1 cm tiefe Spalte, deren Serosa-bekleidete Wände dicht aneinander liegen.

Der *Magen* ist klein, leer und etwas auffallend gestaltet. Der Hiatus oesophageus des Zwerchfelles liegt ungewöhnlich stark nach links verschoben, dadurch kommt die Cardia nach links von der Wirbelsäule zu liegen. Der Magen erscheint als geknickter, enger Schlauch, in der Pars pylorica auf Kleinfingerdicke kontrahiert; nur der Fundus tritt halbkugelig hervor und ist in zusammengefallenem Zustande 4,5 cm breit. Er lagert sich mit seinem Lateral- und Dorsalumfang an die Milz. Der Körperteil verläuft longitudinal links neben der Wirbelsäule, ventral zur linken Niere und zu dem Pankreasschwanz, und geht etwa in Höhe der Spitze der 11. Rippe, bzw. der Kaudalhälfte des 3. Lendenwirbels rechtwinklig in den Pylorusteil über. Dieser zieht anfangs transversal nach rechts, steigt dann schräg kranial-medianwärts über die Aorta, um sich mit dem Endstück wieder fast transversal auf die Wirbelsäule zu wenden. Der Pylorus liegt median, gerade in der Incisura umbilicalis hepatis und — in direktem Abstand der Mitten — 8 cm von der Cardia entfernt; er ist verhältnismäßig kurz an die Wirbelsäule geheftet.

Das *Duodenum* liegt in ganzer Länge rechts von der Medianebene. Die Pars transversa sup. wird schon nach einem Verlauf von knapp 2 cm retroperitoneal und geht — 5 cm lang — in flachem, kranialwärts konvexem Bogen über die rechte Fläche der Wirbelsäule. Am kaudal-medialen Rande der rechten Nebenniere, dorsal zur Incisura vesicae felleae des rechten Lappens liegt die Flexura duodeni sup. Die Pars descendens bleibt anfangs eine Strecke weit zwischen der Flexura coli dextra und der Wirbelsäule bzw. dem Pankreaskopf frei sichtbar, läßt dabei den Hilus der rechten Niere unbedeckt. Dicht kaudal von diesem verschwindet sie unter der Anheftung der Flex. coli dextra und tritt gleich darauf in der Tiefe der abnormen Peritonealtasche wieder hervor. Dabei wendet sie sich — etwa in Höhe der kranialen Hälfte des 4. Lendenwirbels — im Bogen um den Kaudalpol der rechten Niere lateralwärts und erreicht die Crista iliaca an den deutlich palpablen Ausläufern des Lig. lumbocostale dextrum. Die Flexura duodeni inf. liegt in dem Winkel zwischen diesem Bande und dem M. psoas. Die Pars transversa inf. ist 6 cm lang, biegt scharf nach links in die Transversalebene um und läuft quer über den M. psoas bis an den rechten Rand der V. cava inf. Dort geht sie kaudal- und etwas lateralwärts in die Flexura duodeno-jejunalis über.

Das *Jejunum* legt sich mit seinem Anfang in den Winkel zwischen Promontorium und rechtem M. psoas. Seine Hauptmasse liegt im kleinen Becken. Über den linken Rand des Beckeneinganges setzt es sich in das *Ileum* fort. Dieses nimmt die linke Colonnische (Waldeyer) ein, soweit sie nicht von der Flexura sigmoidea beansprucht wird (s. u.). Die letzte Ileumschlinge liegt am weitesten kranial und geht nur wenig rechts von der Mediane und etwas kaudal zum Nabel in das Caecum.

Das *Caecum* ist, ebenso wie der Anfang des Colon, frei beweglich und liegt an der ventralen Bauchwand nur wenig kaudal zum Nabel, die Mediane

nach links noch überschreitend. Der Processus vermiformis geht am dorsalen Umfange ab und läuft in einer Länge von 10 cm fast gestreckt auf der dorsalen Fläche des freien Colonabschnittes bis auf den Rand des kleinen Beckens. Ein 15 mm breites Mesenteriolum heftet ihn an die Darmwand und endet in dem Peritoneum des großen Beckens. Der freie Teil des Colon ist etwa 12 cm lang und verläuft fast transversal nach der Fossa iliaca dextra. Dann wendet sich das Colon kranialwärts, an laterale und dorsale Bauchwand angepreßt, und bildet dorsal zum scharfen Rande des rechten Leberlappens die Flexura dextra. Diese liegt fest auf der kaudalen Hälfte der rechten Niere und hat zusammen mit dem Anfang des Colon transversum ungefähr die Gestalt eines M, d. h. sie ist in zwei kurze, kranialwärts konvexe Bögen gelegt.

Das *Colon transversum* zerfällt in einen rechten, frei beweglichen und einen linken, der dorsalen Bauchwand kurz angehefteten Abschnitt. Der rechte beschreibt einen flach U-förmigen Bogen, mit dem Scheitel ventralwärts und nach rechts, und endet etwa in Höhe des 3. Lendenwirbels auf der Ventralfläche der Aorta. Von da zieht der linke, stark kontrahierte Abschnitt fast transversal nach links und dorsalwärts, um dicht kaudal zur linken Niere, kaudal-medial zum Kaudalende der Milz und teilweise dorsal zu der scharfen Knickung des Magens die einfache Flexura sinistra zu bilden.

Das *Colon descendens* hält sich lateral vom linken M. psoas bis in die linke Darmbeingrube. Hier wird das Colon wieder frei beweglich in der *Flexura sigmoides*. Deren Form ist die eines verkehrt geschlungenen S: der Darm zieht erst in einem 10 cm langen Schenkel über den Beckenrand in das kleine Becken, biegt dann scharf kranialwärts um, läuft ventral über den Anfangsschenkel, dann über das Colon descendens in einer Länge von mehr als 20 cm leicht schräg nach links, lagert sich mit dem kranialen Ende ventral auf die Flexura coli sin. und wendet sich dann wieder in kurzem Bogen kaudal-medianwärts, um im Winkel zwischen Promontorium und linkem Psoas in das Rectum überzugehen.

Das *Rectum* zieht fast parallel der Mediane an der dorsalen Beckenwand über die Gegend der linken Foramina sacralia anteriora, biegt dann etwa auf dem 4. Sakralwirbel rechtwinklig nach rechts und erweitert sich da zur Ampulle, die im Anfang ganz in der rechten Hälfte des kleinen Beckens liegt.

Die *Milz* ist etwas vergrößert, im wesentlichen in der Längsrichtung; ihr kaudaler Pol reicht noch 1 cm über die Spitze der 11. Rippe kaudalwärts. Die Längsaxe steht vielleicht etwas mehr longitudinal als gewöhnlich.

Die rechte *Niere* erreicht mit ihrem kranialen Pol die 12. Rippe und steht mit dem kaudalen Pol etwa 2 cm kranial zur Darmbeinkante. Die kraniale Hälfte der Ventralfläche ist nur von Peritoneum bedeckt und liegt der Unterfläche der Leber an. Die linke Niere erreicht kranial den Kaudalrand der 11. Rippe, und bleibt kaudal etwa 5 cm von der Darmbeinkante entfernt.

Das *Pankreas* liegt mit seinem Kopfe in Höhe des 2. und 3. Lendenwirbels

der Pars sup. und dem Anfang der Pars descendens duodeni innig an. Das Corpus zieht transversal- und etwas kranialwärts nach links und — dorsal zu der Pars pylorica ventriculi, ventral über den kaudalen Nierenpol hinweg — in die Gegend des Kaudalendes des Milzhilus.

Die *Länge* des gesamten *Darmes* mit Ausschluß des Rectums beträgt 481 cm; davon entfallen auf das Duodenum 18 cm, auf das Jejuno-Ileum 336 cm und auf den Dickdarm 127 cm. Die Maße der einzelnen Dickdarmabschnitte sind: Caecum 6 cm, Colon ascendens 12 cm, Flexura dextra 11 cm, Colon transversum 35 cm, Flexura sinistra 4 cm, Colon descendens 24 cm, Colon sigmoides 39 cm.

Bauchfell.

Das Verhalten der Serosa ist an vielen Stellen bemerkenswert. Das *Peritoneum* ist makroskopisch fast fettfrei, auch im Omentum, wodurch die Betrachtung in angenehmster Weise erleichtert wird. Irgendwelche Anzeichen früherer Entzündungen fehlen gänzlich.

Der Ansatz des *Lig. falciforme* an der konvexen Leberfläche hält sich in der Mediane. Das *Lig. coronarium* dextrum hepatis heftet sich mit seinem Lig. triangulare dextr. auf die 12. Rippe etwa in der rechten Scapularlinie. Die Ligg. coronar. und triangul. sin. sind breit; das letztere greift mit seinem 7 cm langen freien Rande noch eine Strecke weit am linken Leberrande ventralwärts.

Das *Omentum minus* ist durch die eigentümliche Gestalt des Magens in der Richtung nach kaudal und links stark verbreitert und mißt vom linken Ende der Leberpforte bis zur kleinen Kurvatur des Pylorusabschnittes des Magens 11,5 cm. Das Lig. hepatoduodenale zieht mit seinem freien Rande kaudalwärts leicht nach links gerade zur Mitte der Pars transversa sup. duodeni.

Ganz am rechten Rande des zwischen Leber und Duodenum gelegenen Abschnittes der Vena cava inf. und am Medialrand der rechten Nebenniere erhebt sich eine durchschnittlich 3 cm hohe Serosaduplikatur, die sich kranial in schräger Linie auf den Stiel des Processus caudatus, kaudal an den kranialen Umfang der lateralen Hälfte der Pars transversa sup. duodeni anheftet. Der freie Rand endet an der Leber, dorsal zum Gallenblasenhals, aber durch die Verlängerungsfurche der Leberpforte (s. o.) davon getrennt; auf dem Duodenum läuft der freie Rand über die Ventralfläche nach links aus und überschneidet dabei das kaudale Ende des Lig. hepato-duodenale. Diese Duplikatur, ein echtes, nur sehr breites *Lig. hepato-cavo-duodenale* ist der rechten Cavahälfte flach angelagert und bildet mit ihr eine ventralwärts und nach links spaltförmig offene Tasche, die sich kranial noch 8 mm weit zwischen den Stiel des Lobus caudatus und die Vena cava, kaudal etwa ebensoweit zwischen letztere und das Duodenum fortsetzt. Das weite *Winslowsche Loch* erhält durch die gegenseitige Stellung der freien Ränder der Ligg. hepatoduodenale und hepato-

cavo-duodenale die Form einer schräg kranialwärts nach rechts ziehenden Spalte, die sich in die Verlängerungsfurche der Leberpforte fortsetzt und den Blick auf die Ventralfläche der V. cava gestattet. Die Serosa der rechten Fläche des Lig. hepato-cavo-duodenale geht lateralwärts unmittelbar in den serösen Überzug der Nebenniere und Niere über, außerdem aber in die Ventralfläche einer starken Serosaduplikatur, die sich von der Unterfläche der Leber zum Kranialrand der Nebenniere und zur Ventralfläche der Niere nahe deren Kranialrand herüberbrückt. Dieses *Lig. hepatorenale* ist eine frontal gestellte Platte von der Gestalt eines spitzwinkeligen gleichschenkeligen Dreiecks, dessen Spitze in dem vom Dorsalrand des Stieles des Processus caudatus, von der V. cava und vom Kranialrand der Nebenniere gebildeten Winkel liegt; die Basis stellt der nach rechts gewandte freie Rand dar, der vom rechten Leberrand, etwa 1 cm ventral zum Ansatz des Lig. triangulare dextrum, zum Lateral-kranialrand der Niere gespannt ist und von da als transversale niedrige Falte in die Nähe der Spitze der 12. Rippe ausstrahlt. Die Länge des Randes beträgt in gestrecktem Zustande 28 mm. Der Ansatz des Ligamentes an der Unterfläche der Leber läuft fast rein transversal, etwa 1,5 cm dorsal zu der Verlängerungsfurche der Leberpforte und ist, wenigstens in den lateralen zwei Dritteln, durch eine seichte Rinne in der Leber markiert, die an deren Rande in einem flachen Ausschnitte endet. Das Lig. hepatorenale mißt in transversaler Ausdehnung 6 cm. Es bildet die kaudale Hälfte der Ventralwand eines ebensolangen Hohlraumes, dessen Eingang, für einen Zeigefinger bequem zugänglich, rechts zwischen den freien Rändern der Ligg. hepatorenale und triangulare dextrum liegt. Die kraniale Hälfte der Ventralwand wird dargestellt durch die Partie der Unter-(Dorsal-)Fläche des rechten Leberlappens, die sich von der Anheftung des Lig. hepatorenale zum Margo posterior erstreckt. Nach links reicht der Raum bis in die Nähe der Fossa v. cavae; kaudal enthält er einen schmalen Streifen des Kranialpoles der Niere; dorsal wird er von dem Serosa-bekleideten Zwerchfell abgeschlossen. Kranial gelangt der tastende Finger noch um den Margo posterior auf die konvexe Leberfläche, und zwar gleich vom Rande des Lig. triangulare an, in einer transversalen Länge von etwa 5 cm und einer größten (sagittalen) Breite von 4 cm. Der ventrale Abschluß dieses, dem Recessus phrenico-hepaticus der linken Seite durchaus analogen Raumes wird vom Lig. coronarium hep. dextr. hergestellt, dessen beide Blätter hier dicht aneinander liegend eine durchscheinende Platte bilden. Im ganzen wird man den geschilderten Raum als Recessus phrenico-hepato-renalis bezeichnen müssen.

Auf der Ventralfläche des Lig. hepatorenale erhebt sich etwas nach links von der Mitte pfeilerartig eine sagittale, 1 cm hohe Falte, die an der Leber schmal beginnt und kaudalwärts über die Ventralfläche der Niere und die medialen zwei Drittel der Flexura coli dextra fächerförmig auszustrahlen scheint. Diese Ausstrahlungen sind mit feinen zottigen Anhängen besetzt und enthalten

Ausläufer der Arteriae omentales, die sich fast bis an die Leber verfolgen lassen. Will man hier also von einem Lig. hepato-reno-colicum sprechen, so kann dies nur unter Vorbehalt geschehen.

Das *Omentum majus* ist groß genug, den ganzen Darm zu bedecken, sehr zart und fast in ganzer Ausdehnung in seine zwei Platten trennbar. Vom Fundus des Magens, wo es als niedrige Falte beginnt, läßt es sich entlang der großen Kurvatur verfolgen bis zum Pylorus. Von letzterem breitet es sich nach rechts aus über den Kaudalrand der Pars transversa sup. duodeni, über Pankreaskopf, Flexura sup. und kraniale Hälfte der Pars descendens duodeni, über Nebenniere, Niere (mediale zwei Drittel der kranialen Hälfte) und mediale zwei Drittel der Flexura coli dextra. Auf die genannten Teile ist es fest aufgelötet; nur der Rand ist größtenteils noch abhebbar. Über der rechten Hälfte des Colon transversum ist der Hohlraum des Netzsackes noch in größeren Partien nachweisbar; von der Mediane nach links ist er überhaupt ganz offen, d. h. die ventrale Netzplatte hängt frei über das Colon, an dessen Taenia omentalis nur die dorsale Netzplatte angewachsen ist. Diese Verwachsung betrifft die Flexura coli sin. nicht mehr. Vielmehr geht hier die dorsale Platte entlang dem Pankreasschwanz um den kaudalen Pol der Milz herum an die laterale Bauchwand in der Gegend der Spitze der 12. Rippe, ähnlich wie sonst das Lig. phrenico-colicum. Dabei ist sowohl an der Medial- als an der Lateralfläche stellenweise Verwachsung des Netzes mit der Milzkapsel eingetreten, gleichsam in nichtkontinuierlicher Fortsetzung der Ligg. gastrolienale und phrenicolienale.

Der Raum des kleinen Netzsackes ist mit dem des großen nur dorsal um den Fundusabschnitt des Magens herum in Verbindung, und zwar durch eine runde Öffnung von etwa 2,5 cm Durchmesser, die genau dorsal zu der Grenze zwischen dem beutelförmigen Fundus und dem röhrenförmigen Körperabschnitte des Magens gelegen ist. Die Abschlußplatte, in der diese Öffnung sich findet, überschreitet hier mit ihrer Insertion die dorsale Magenfläche fast transversal von der großen Kurvatur nach rechts und setzt sich näher der kleinen Kurvatur fort bis zum Pylorus. Die dorsale Insertion der Platte liegt in der Gegend des Pylorus, tritt nach links auf das kurze Mesocolon transversum (s. d.), und von da wieder auf den Pankreasschwanz in der Nähe des Milzhilus, beschreibt also einen flachen, kranialwärts konvexen Bogen. Diese Platte ist stellenweise zweiblätterig, wobei das dem kleinen Netzsacke zugewandte Blatt, wenigstens in der Pylorusgegend, netzartig durchbrochen erscheint. In dem Abschnitt dorsal zum Magenkörper durchziehen ein paar schwache Gefäße die Platte augenscheinlich vom Magen her.

Das *Lig. gastrolienale* ist lang, sowohl in transversaler als in kranio-kaudaler Richtung, letzteres entsprechend dem langgestreckten Hilus der Milz. Das *Lig. phrenicolienale* ist verhältnismäßig kurz und zieht über Lateralrand und Kranialpol der linken Niere zum Zwerchfell.

Für den Dünndarm und das ganze Colon ascendens besteht ein freies *Mesenterium commune*; der rechts zur Wirbelsäule gelegene Abschnitt des Colon transversum besitzt ein freies Mesocolon transversum. Das Mesenterium beginnt am rechten Rande der V. cava inf. in Höhe des Kaudalrandes des 4. Lendenwirbels, von da zieht seine Wurzel nach links kaudalwärts auf die Ventralfläche des 5. Lendenwirbels zwischen die beiden Aa. iliacae communes, biegt dann scharf kranialwärts um und verläuft mit leichter Ablenkung nach rechts ventral auf der Aorta bis etwa zur Höhe des Kranialrandes des 4. Lendenwirbels. Hier ist mit Rücksicht auf die Blutgefäße der Übergang in die Wurzel des Mesocolon. Dessen Anheftung an die Bauchwand zieht annähernd transversal nach rechts zwischen Kranialrand der Pars transversa inf. duodeni und Pankreaskopf bis an das Ende der Pars descendens duodeni, nach links bis zum linken Umfang der Aorta. Der links zur Wirbelsäule gelegene Abschnitt des Colon transversum entbehrt eines freien Mesocolon, ebenso wie das Colon descendens. Die durchschnittliche Breite des Mesenterium commune von der Wurzel bis zum Darm beträgt im Jejunumabschnitt 12 cm, steigt im Ileumabschnitt bis auf 15 cm und erreicht im Colonabschnitt immer noch 10 bis 11 cm; das Mesocolon transversum hat eine maximale Breite von 6 cm.

Schiebt man den Dünndarm nach links und ins Becken und hebt dann das Caecum ventralwärts empor, so bietet das Mesenterium ungefähr das Bild einer (nicht vollständigen) *tütenförmigen Einrollung*, entstanden durch eine Rechtstorsion um die Anheftung der Wurzel am 5. Lendenwirbel. Hebt man den ganzen Dünndarmknäuel unter Anstraffung des Mesenteriums empor, so erscheint dieses, wie es sich in der Insertionslinie der Wurzel ausspricht, in eine scharfe, kaudal geschlossene Falte gelegt. Verfolgt man die Flächen, so ist die im Anfang des Jejunumabschnittes ventrale Fläche am Ende des Ileumabschnittes dorsalwärts gewandt. Das Ende des Ileumabschnittes und der Colonabschnitt des Mesenterium commune bilden die ventrale Wand eines großen Hohlraumes, der lateral (rechts) von der kranialen Hälfte des Colon ascendens, kranial ein wenig von der Flexura coli dextra und scheinbar vom Mesocolon transversum, links von dem entlang der Aorta kranialwärts aufsteigenden Schenkel der Mesenteriumwurzel begrenzt wird. An der Dorsalwand des Raumes tritt kranial die retroperitoneale Pars transversa inf. duodeni hervor; kaudal dazu liegt zwischen Colon ascendens und dem stark vorspringenden M. psoas eine tiefe Grube, die bis auf den M. iliacus reicht; über den M. psoas zieht von der Flexura duodeno-jejunalis der Anfang des Jejunums an seinem noch kurzen Mesenterium nach dem Eingang, und links davon wird noch ein Streifen Wirbelsäule mit der V. cava inf. sichtbar. Vor den großen kaudal-medianwärts offenen Eingang in den Raum lagert sich das Caecum und der freie Teil des Colon ascendens. Der Abschluß nach rechts kommt dadurch zustande, daß das Colon ascendens von der Fossa iliaca an zuerst mit seinem dorsalen Umfang breit an die dorsale Bauchwand, in der

Gegend der Darmbeinkante aber auch lateralwärts teils flächenhaft, teils durch eine fibröse ligamentartige Platte angeheftet ist. Der Abschluß durch das Mesocolon transversum ist nur ein scheinbarer und tatsächlich durch die Partie des Mesenterium commune hergestellt, die zur Flexura dextra zieht. Diese Partie ist nämlich in Form eines Kreissegmentes von 4 cm Höhe mit ihrer ventral-kranialen Fläche an die dorsal-kaudale Fläche des Mesocolon transversum von der Bauchwand her verwachsen, aber so, daß die künstliche Trennung unter Berücksichtigung der Blutgefäße unschwer auszuführen ist. Man stellt sich diese Verwachsung am leichtesten vor, wenn man von typischen Peritoneumverhältnissen ausgeht und den rechten Abschnitt des freien Mesocolon transversum von der Wurzel her eine Strecke weit mit dem ideellen Mesocolon ascendens verkleben läßt. Es handelt sich also um ein nach vorgängiger Verklebung verwachsene Serosafalte. Für die Richtigkeit dieser Auffassung spricht weiter noch folgender Befund. An der Stelle, wo rechts von der Aorta freie Ventralfläche des Mesenterium commune und freie Dorsal-(Kaudal-)fläche des Mesocolon transversum im Winkel zusammenstoßen, ist dieser Winkel durch eine zarte, gefäß- und öffnungslose Membran von 2 cm größter Breite überbrückt, so daß ein prismatischer Hohlraum von 4 cm Länge entsteht, in dem Mesenterium und Mesocolon glattflächig aneinander liegen. Die dorsale Kante des Prismas ist der Ventralrand der Verwachsung beider Gekröse.

In dem Mesenterium commune fallen nun noch ein paar Besonderheiten auf. Der *Eingang in den eben geschilderten Hohlraum* wird sehr präzis markiert durch einen derben fibrösen Streifen, der bei emporgehobenem Mesenterium die Öffnung des Raumes in elegantem Bogen umzieht. Er beginnt als annähernd transversale, niedrige Falte auf dem Ventralumfang der Arteria iliaca communis, in Höhe des 5. Lendenwirbels, überschreitet den M. psoas nach rechts, tritt von da unter wesentlicher Verstärkung auf den dorso-medialen Umfang des Colon, dicht dorsal zu dem Mesenteriolum des Processus vermiformis, begleitet dieses etwa 3 cm weit und geht dann unter sichelförmiger Erhebung auf die Dorsalfläche des Mesenterium commune, etwa 1,5 cm von der Einmündung des Ileum in das Caecum entfernt. Nun wendet er sich wieder nach links, wird bald flacher und endet schließlich ziemlich unvermittelt, indem er sich auf kurze Strecke pinselförmig auffasert. Nimmt man diesen Bogenstreifen als Pforte zu dem Hohlraum, so erweitert sich dieser jenseits der Pforte in transversaler Richtung von 8 auf 10 cm, während er in sagittaler Richtung von 5 auf 4 cm abnimmt.

Außer diesem nicht zu übersehenden Faserzug bestehen im Bereiche des Mesenteriums noch einige ähnliche Verdichtungen des Serosa-Bindegewebes, deren Bedeutung anfangs schwerer zu erfassen war. In Höhe der Mitte des 5. Lendenwirbels zieht über die Ventralfläche des in das Becken hinabhängenden Jejunumabschnittes des Mesenteriums ein etwa 4 cm langer transversaler Streifen, der sich nach rechts dem über den Beckenrand liegenden

Anfang des Jejunum bis auf 3 cm nähert. Die Mitte des Streifens ist am dichtesten und geschlossen; seitlich löst er sich in ein paar leicht divergierende Faserzüge auf, die dann rasch verschwinden. Kranial und kaudal ist die Abgrenzung unscharf, indem je auf 5—8 mm Breite die sonst ganz durchsichtige Serosa milchig getrübt erscheint. Streifen und Trübung liegen oberflächlich zu den Vasa jejunalia und kreuzen sie teilweise senkrecht. Bei oberflächlicher Betrachtung könnte man die ganze Bildung fast für eine flache Narbe halten.

Auf der dorsalen Fläche des Mesenteriums finden sich drei weitere Verdichtungen und zwar in unmittelbarer Umgebung der kaudalen Umbiegung der Mesenteriumwurzel auf dem 5. Lendenwirbel. Der Umbiegungswinkel erscheint durch eine breite, besonders in den linken zwei Dritteln deutlich fibrös unterlegte Platte festgehalten. Dieses seröse Ligament, am Mesenterium etwa 2 cm breit, hat rechts einen freistehenden, scharfen Rand und strahlt unter fächerförmiger Ausbreitung auf das Promontorium, den Übergang der Flexura sigm. in das Rectum und (rechts) auf die A. iliaca communis aus. Von ihrer Anheftung an die Mesenteriumwurzel aus geht links und rechts je eine kräftige weißliche Verdichtung in das Mesenterium hinein, die linke radiär und auf eine Strecke von 3 cm, die rechte mehr als ein abgerundeter Fleck von 1 cm Durchmesser mit verlaufendem Rande. Unabhängig von dem Ligament und etwas lateral zu dessen rechtem (scharfem) Rande liegt noch eine dritte größere, nur in der Mitte mit einem starken Radiärstreifen versehene, sonst verwaschene Verdichtung im Mesenterium, die nur etwa 1 cm von dessen rechtem Wurzelschenkel entfernt ist. Auch diese Verdichtungen liegen oberflächlich zu den Gefäßen. Die dritte, zuletzt erwähnte entspricht in ihrer Lage dem linken Ende des Verdichtungsstreifens auf der ventralen Mesenteriumfläche. (Über die Versuche, die Topographie dieser Streifen genauer zu ermitteln, s. u. S. 24.)

Ein kleiner Recessus (duodenojejunalis?) findet sich als 2,5 cm lange, 1,5 cm tiefe Tasche zwischen dem Anfang des Jejunum, der Dorsalfläche des absteigenden Schenkels der Mesenteriumwurzel und der Ventralfläche der V. cava inf. Der Eingang läßt eine Kleinfingerspitze zu.

Das *Mesenteriolum* des Wurmfortsatzes ist 1,5 cm breit und läuft über die dorsale Fläche des freien Colon ascendens bis zum Beckenrand; seine freie Endkante tritt noch auf die Ventralfläche des M. psoas über. Die Anheftung des Colon ascendens in der Fossa iliaca geschieht durch einige frei vorspringende Peritonealfalten, so daß ein Paar Recessus retrocolici entstehen.

Vom *Mesocolon transversum* ist noch zu erwähnen, daß seine ventrale (kraniale) Fläche vom großen Netz, das vom Pylorusabschnitt des Magens her über den Pankreaskopf herabstreicht, bedeckt und mit ihm verwachsen ist. So hängt der rechte Abschnitt des Colon transversum an einer Platte, die sich aus echtem Mesocolon transversum, Mesenterium commune und Omentum majus aufbaut. Über den Verlauf des Mesocolon transversum auf der linken

Seite soll später noch einiges mitgeteilt werden. Der linke Teil des Colon transversum ist in etwa 2 cm Abstand vom kaudalen Pankreasrand fest mit der dorsalen Bauchwand verwachsen.

Die Wurzel des *Mesocolon sigmoideum* ist nicht viel breiter, als der M. psoas, den sie vom Beginn des Rectum am Beckenrande schräg lateral-kaudalwärts gegen das Ende des Colon transversum hin überschreitet. Ein Recessus intersigmoideus fehlt. Der lange Mittelschenkel des Colon sigm. wird etwa in seiner Mitte nach links hin durch eine mit unregelmäßig vorspringenden Pfeilern versehene (2—3 cm breite) seröse Platte in einer Länge von 4 cm an die kaudale Hälfte des Colon descendens herangezogen. Zwischen dieser Platte und dem Mesocolon sigm. findet sich ein großer kranialer und ein kleiner kaudaler Hohlraum, beide durch große scharfrandige Öffnungen mit dem allgemeinen Bauchraum in Verbindung. Auf der Platte und am Eingang des größeren Hohlraumes hängen einige fettlose Appendices epiploicae, die nach den Blutgefäßen in ihren Wurzeln dem Colon descendens angehören. Die kraniale Schlinge des Colon sigm. ist ebenfalls durch ein breites und kräftiges, teilweise unterhöhltes und mit Appendices besetztes Serosaband an die Flexura coli sin. geheftet. Auch hier stammen die Appendices von der Flexur.

Blutgefäße.

Arterien. Bei der Präparation der Arterien mußte besonders Rücksicht genommen werden auf die Erhaltung des Präparates. Teilweise wurden nur Fenster in das Peritoneum geschnitten, die nach der Orientierung wieder vernäht werden konnten.

A. Der *Truncus coeliacus* entspringt aus der ventralen Wand der Aorta im Hiatus aorticus, in Höhe der Zwischenwirbelscheibe zwischen dem 12. Brust- und 1. Lendenwirbel. Der Stamm ist fast 3 cm lang und beschreibt einen nach links konvexen Bogen, aus dessen Anfang fast in gleicher Höhe die beiden *Aa. phrenicae inff.* lateral-kranialwärts abgehen. Vom kaudalen Bogenschenkel entspringt ventral, etwas rechts von der Mitte die *A. gastrica sin.*, die in der Plica gastropancreatica lateral-kranialwärts zieht. Sie schickt eine kleine A. phrenica an den Medialrand des rechten Zwerchfellschenkels und teilt sich dann etwa 1 cm von der kleinen Kurvatur des Magens in zwei in entgegengesetzter Richtung verlaufende Äste. Der schwächere kaudale ist die A. coronaria ventriculi sin., die an der kleinen Kurvatur entlang zur Anastomose mit der A. coronaria dextra gelangt. Der kraniale Ast bleibt anfangs rechts neben der Cardia und gibt dieser und dem Ende des Ösophagus einige starke Zweige. Dann wendet er sich, noch immer um die Hälfte stärker als die A. coronaria ventr. sin., scharf nach rechts und verläuft in leichtem Bogen etwa im Kaudalrand der Pars condensa des Omentum minus zum linken Ende der Leberpforte als *A. hepatica accessoria*. Der Eintritt liegt dorsal und links zum Eintritt des linken Pfortaderastes.

Der Truncus coeliacus entsendet von seinem Ende nach rechts die A. hepatica, setzt sich aber eigentlich unter schwacher Wendung nach links in die *A. lienalis* fort. Die letztere ist wenigstens dreimal so weit als die A. hepatica und außerordentlich stark geschlängelt. Sie verläuft zuerst am kranialen Rande des Pankreas, dann teils dorsal dazu, teils darein eingebettet, schließlich über die Ventralfläche des Schwanzes zum Milzhilus. Außer einer Anzahl *Rami pancreatici supp.* gibt sie mehrere *Aa. gastricae breves* ab, und zwar eine starke bereits weit vor ihrer Endteilung, eine zweite von ihrem Ramus sup. Aus dem kaudalen Ast des Ramus inf. entspringt die *A. gastroepiploica sin.* Aus deren Anfang tritt ein Ramus pancreaticus an den Pankreasschwanz; zwei Aa. gastricae breves begeben sich zum kaudalen Abschnitt des Fundus ventriculi. Ihre Verzweigungen bilden schwache Anastomosenschlingen mit den Endzweigen der A. gastroepiploica dextra. Der Stamm der A. gastroepiploica sin. bleibt in der *dorsalen* Netzplatte, nähert sich bei seinem Verlaufe nach rechts ganz allmählich dem Colon transversum und endet in der auf die Flexura coli dextra gehefteten Netzpartie. Auf diesem langen Wege gibt die Arterie anfangs in kleinen, später in größeren Abständen lange typische *Aa. omentales* (dorsales) in der dorsalen Netzplatte gegen deren Peripherie. Um den Rand des Netzes herum bestehen einige kleine Anastomosen mit den Aa. omentales (ventrales) aus der A. gastroepiploica dextra.

Der Stamm der *A. hepatica* ist nur 2 cm lang, zieht fast gestreckt transversal nach rechts, entsendet dabei einen Ramus pancreaticus sup. und teilt sich etwa 1 cm kranial zum Anfang der Pars transv. sup. duodeni in die fast gleich starken, in entgegengesetzter Richtung verlaufenden Aa. hepatica propria und gastroduodenalis.

Die *A. hepatica propria* zerfällt sogleich in ihre beiden Hauptäste. Der stärkere Ramus dexter bleibt zunächst am linken Rande der V. portae, überschreitet dann diese und den Ductus hepaticus rechtwinkelig ventral, gibt die *A. cystica* ab und senkt sich in das rechte Ende der Porta hepatis. Der Ram. sin. wendet sich in leichtem Bogen nach links, entsendet etwa 15 mm vom Ursprung die *A. coronaria ventriculi dextra* kaudal-medianwärts und biegt dann rechtwinkelig gegen die Leber um; ihr Eintritt in die Leberpforte erfolgt ventral und rechts von dem linken Pfortaderast.

Die *A. gastroduodenalis* teilt sich etwa 1,5 cm kaudal zur Pars transv. sup. duodeni auf der ventralen Fläche des Pankreaskopfes in die *A. gastroepiploica dextra* und in die A. pancreatico-duodenalis sup. Die erstere gibt als ersten Ast eine kräftige *A. pancreatica inf.* an dem Kaudalrand des Pankreaskörpers auf dessen Dorsalfläche, wo sie transversal nach links verläuft. Der Stamm der A. gastroepiploica tritt dann in die ventrale Netzplatte und zieht darin in einem durchschnittlichen Abstand von 2 cm parallel der großen Kurvatur des Magens bis an den Kaudalabschnitt des Fundus. Auf dem Wege entsendet er zahlreiche *Rami gastrici* an den Magen und lange *Aa. omentales*

ventrales in die ventrale Netzplatte; seine Endzweige anastomosieren am Fundus mit der letzten A. gastrica brevis aus der A. gastroepiploica sin. (s. o.).

Die *A. pancreatico-duodenalis sup.* schickt einen rückläufigen Ast an den Pylorus und geht dann auf der Ventralfläche des Pankreaskopfes kaudallateralwärts, gibt Zweige an das Duodenum und Pankreas, und anastomosiert durch den Kaudalabschnitt des Pankreaskopfes mehrfach mit der A. pancreatico-duodenalis inf.

B. Die *A. mesenterica sup.* entspringt aus der ventralen Wand der Aorta, 1 cm kaudal vom Ursprung der A. coeliaca. Sie wendet sich bald an die rechte Seite der Aorta und läuft an dieser kaudalwärts, dorsal zu Pylorus und Pankreas und zu der V. mesenterica sup. In Höhe des Kaudalrandes des 3. Lendenwirbels entspringt als erster Ast aus ihrem rechten dorsalen Umfange die erste A. jejunalis, die kaudal- und etwas lateralwärts zur Flexura duodeno-jejunalis zieht. Sie gibt etwa 8 mm von ihrem Ursprunge die starke *A. pancreatico-duodenalis inf.* transversal nach rechts zwischen V. cava inf. und Pankreaskopf. Es folgen, anfangs dicht nebeneinander, noch 12 *Dünndarmarterien* aus dem rechten Umfange der A. mesenterica sup. Der Stamm wendet sich dabei allmählich nach links und geht etwa 13 cm vom Ileumende entfernt in die letzte große Ileumarkade über, die mit der A. ileocolica sich vereinigt. Die zweite A. jejunalis schickt kurz nach ihrem Ursprunge eine schwache Arterie kranialwärts über die dorsale Fläche des Pankreas, die sich mit dem ersten Ramus pancreaticus sup. aus der A. lienalis zu einer den Stamm der Mesenterica sup. spitzwinkelig überschneidenden Anastomose vereinigt; von ihr treten Zweige in das Pankreas. Aus dem linken Umfange der A. mesenterica sup. kommt die *A. colica media* gegenüber der 2. A. jejunalis. Sie geht zuerst $^3/_4$ cm weit kranialwärts nach links, kehrt dann in kurzem Bogen nach rechts um und zieht auf der Ventralfläche der V. mes. sup. kaudalwärts, rechts an ihrem Ursprung vorüber. Gleich darauf zerfällt sie in zwei Äste. Der stärkere kraniale Ast wendet sich nach rechts und teilt sich bald wieder. Ein stärkerer tiefer Zweig verläuft an der dorsalen Bauchwand in der Wurzel des Mesocolon transversum entlang dem Kranialrand der Pars transv. inf. duodeni und dorsal unter dem Anfang des Colon transversum

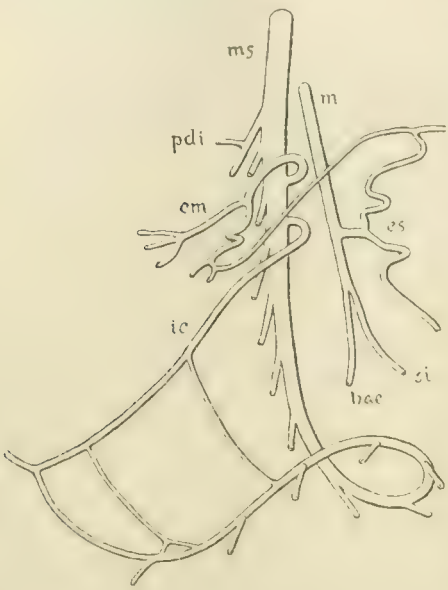

Fig. 3. Halbschematisch. *ms* A. mesenterica sup., *m* A. mesent. inf., *pdi* A. pancreaticoduodenalis inf., *cm* A. colica media, *cs* A. colica sin., *ic* A. ileocolica, *si* A. sigmoidea, *hae* A. haemorrhoidalis sup.

hindurch zur Flexura coli dextra. Der andere Zweig tritt in das Mesocolon transv., gabelt sich ventral zu dem vorigen und versorgt das Ende der Flexur und den Anfang des freien Colon transv. Die Zweige begeben sich direkt an die Darmwand, ohne die typische Schlußarkade zu bilden, und drängen sich kranial zu einem Bündel zusammen, das mit dem tiefen Ast auf die Dorsalfläche der Flexur geht. Der zweite Ast der Colica media geht unter einigen Windungen kaudalwärts in das Mesocolon transv. und, nach Bildung mehrerer Anastomosenarkaden, an den größeren Teil der U-förmigen Schlinge des Colon transv. Ein stärkerer Zweig zieht nach links und tritt ventral über die Vasa mesenterica supp. hinweg an der dorsalen Bauchwand auf die Dorsalfläche des mit letzterer verwachsenen linken Abschnittes des Colon transv., um mit dem Ramus ascendens der A. colica sin. einen Anastomosenbogen herzustellen. — Ebenfalls aus dem linken Umfang der A. mesent. sup., 2 cm kaudal zum Ursprung der A. colica med., entspringt die *A. ileocolica* und geht, geradeso wie die A. colica med. in kurzem, kranialwärts konvexem Bogen erst nach links, dann über die Ventralfläche der V. mesent. sup. nach rechts. Durch die Wurzel des Mesocolon hindurch gelangt sie kaudalwärts in das Mesenterium commune. Darin verläuft sie direkt auf den Ileocaecalwinkel zu. Etwa 3 cm von diesem entfernt teilt sie sich. Ein stärkerer Ast biegt nach rechts ab und zieht als *A. colica dextra* dicht am Colon entlang kranialwärts, um an der Flexura dextra in die Tiefe zu tauchen und auf der Dorsalfläche der Flexur mit dem tiefen Ast der A. colica med. einen Anastomosenbogen zu bilden.

In direkter Fortsetzung des Stammes der Ileocolica treten mehrere kleinere Äste an das Caecum. Einer von ihnen umgreift den Eintritt des Ileum ventral und breitet sich auf der Ventral-kranialfläche des Caecum aus. Drei Ästchen gehen auf die Dorsalfläche des Caecum. Davon sind zwei ausschließlich für den Processus vermiformis bestimmt, also *Aa. appendiculares*. Die eine umzieht das Ileumende dorsal, teilweise in der Basis der den Recessus ileocaecalis inf. bildenden Serosafalte, und schickt ihre Zweige divergierend in die zentrale Hälfte des Wurmfortsatzes; die andere folgt dem rechten Schenkel des bogenförmigen Verdichtungsstreifens im Mesenterium und an dorsaler Colonwand und gibt ihre Zweige nacheinander an die Fundushälfte des Wurmfortsatzes. Der Eintritt jedes Zweiges in die Darmwand ist merkwürdigerweise mit einer hirse- bis hanfkorngroßen Lymphdrüse besetzt.

Nach links gehen von der Ileocolica drei parallele Äste. Der distale ist der stärkste und vereinigt sich im Bogen mit dem Ende der A. mesenterica sup. Der proximale Ast entspringt etwa von der Mitte des Stammes der Ileocolica, der mittlere zwischen viertem und letztem Fünftel; beide verbinden sich unter Gabelung mit der astfreien Seite des Endbogens der Mesenterica sup.

C. Die *A. mesenterica inf.* entspringt aus der linken Seite der Aorta, 5,5 cm kaudal vom Ursprunge der A. mesenterica sup., 5 cm kranial zur Aortengabel.

Sie zieht steil kaudalwärts am linken Umfange der Aorta und teilt sich nach einem Verlaufe von knapp 4 cm in zwei gleich starke Äste: die A. colica sin. und einen gemeinsamen Truncus für die A. sigmoidea und die A. haemorrhoidalis sup.

Die *A. colica sin.* geht transversal nach links, zerfällt aber schon nach einem Verlaufe von 1 cm in ihre beiden Endäste. Der Ramus sup. wendet sich rechtwinkelig kranialwärts, überschreitet die V. mesenterica inf. ventral, gelangt bald durch eine S-förmige Krümmung auf die Ventralfläche des linken Ureters und dorsal an dem hier der Bauchwand dicht angelagerten Colon transversum vorüber unter mehrfacher Windung bis an den Kaudalrand des Pankreas. Hier verbindet er sich nach rechts mit dem linken Aste der Colica media zu einem großen Arterienbogen, der sich nach links an der Dorsalwand des Colon bis dorsal zur Flexura sin. fortsetzt, ehe er kaudalwärts umbiegt. — Der Ramus inf. geht lateral-kaudalwärts bis zum Lateralrande des M. psoas, dorsal zum Endschenkel der Flexura sigmoides, schickt einen Ast an das kaudale Drittel des Colon descendens und einen zweiten medial am Colon descendens kranialwärts zur Verbindung mit dem großen Arterienbogen. Die zur Darmwand tretenden Ästchen sind bei der engen Anlagerung der Hauptäste an das Colon auffallend stark geschlängelt.

Der gemeinsame Truncus für die Aa. sigmoidea und haemorrhoidalis sup. behält die Richtung der Mesenterica inf. bei, ist aber nur 1 cm lang. Die Teilung liegt links dem Anfang der A. iliaca comm. sin. an. Die *A. sigmoidea* bleibt zunächst am Medialrande des M. psoas, gibt ein Ästchen an den Übergang der Flexura sigmoides in das Rectum und gelangt schräg kaudalwärts, dorsal am Ende der Flexur vorüber, in die Wurzel des Mesocolon sigmoideum. Ein kleiner Ast zieht direkt weiter an den Übergang des Colon descendens in das Colon sigmoid., nachdem es sich durch kurze Anastomose mit dem letzten Ast der Colica sin. verbunden hat. Ein großer Ast wendet sich kranial-lateralwärts, ventral über jenen hinweg und zerfällt dann in die beiden Endäste, die sich entlang dem langen Mittelstück der Flexura sigmoid. im Mesocolon kranial- und kaudalwärts begeben, um entlang dem Endschenkel den Anastomosenbogen mit der A. haemorrhoidalis sup., entlang dem Anfangsschenkel den mit der A. colica sin. herzustellen.

Die *A. haemorrhoidalis sup.* verläuft unter leichter Ablenkung medianwärts über die A. iliaca comm., medial zum Ureter, und verschwindet dorsal zum Rectum.

Von den *Venen* liegt der Stamm der *V. mesenterica sup.* ventral auf dem Stamme der Arterie. Ihre Wurzeln und die von ihnen gebildeten groben Anastomosenmaschen finden sich im größten Teile des Mesenterium comm., wenn man dieses wieder mit einem zur Tüte gerollten Blatte vergleicht, nach außen von den Arterien, nur in dem Mesenterium der ersten Jejunumschlingen nach innen; letztere treten von rechts, erstere von links her in

den Stamm. Die *V. ileocolica* liegt ventral zu ihrer Arterie und geht kaudal (links) um sie herum in den Stamm; die *V. colica media* liegt ebenfalls ventral zur Arterie, geht aber kranial (rechts) um sie herum in die V. mesenterica sup. Deren Vereinigung mit der V. lienalis erfolgt dorsal zum Pankreas in Höhe des Pylorus auf der Ventralfläche der A. mesenterica sup.

Beurteilung des Befundes.

Überblicken wir noch einmal die im vorstehenden gegebene Schilderung, so bietet zunächst die Leber mehrere Abweichungen vom gewöhnlichen Verhalten. Die Incisura umbilicalis und der Ansatz des Lig. falciforme liegen in der Mittellinie statt, wie in der Regel, rechts davon. Dadurch kommt der linke Lappen trotz verhältnismäßig geringer transversaler Ausdehnung zur Berührung mit der Milz. Diese mehr fetale Lagerung der Leber ist nicht durch eine abnorme Vergrößerung des rechten Lappens sekundär entstanden, denn der rechte Lappen erscheint eher minder umfangreich, als zu erwarten wäre. Vielmehr handelt es sich offenbar um Beibehaltung einer relativ primitiven Lage. Das ergibt sich ebenso aus dem Verhalten der Lig. coronaria, wie aus dem der Blutgefäße. Das Lig. coronarium (und triangulare) dextrum ist weder transversal verlängert, noch sagittal verbreitert, sondern zeigt im Gegenteil ausgedehnte Aneinanderlagerung seiner beiden Blätter; die A. hepatica aber ist in ihrem transversalen Stammabschnitt nur 2 cm lang, während bei Erwachsenen die Länge im Mittel 3—4 cm beträgt (Rossi und Cova). Ungewöhnlich ist auch die Verlängerung der Leberpforte nach rechts, wodurch auf der Unterfläche des rechten Lappens eine Teilung in eine dorsale und ventrale Portion angedeutet wird. Ungewöhnlich ist ferner das Lig. hepato-cavo-duodenale, dessen Höhe und Stellung für eine Verschiebung des Pylorus und der Pars transversa sup. duodeni nach links zu sprechen scheinen. Das bis zum rechten Leberrand ausgedehnte Lig. hepato-renale und der dorsal dazu gelegene, noch weit auf die dorsale konvexe Leberfläche übergreifende Recessus phrenico-hepato-renalis sind beide durchaus ungewöhnlich und zweifellos nicht erst postembryonal zustande gekommen.

G. Ruge zeichnet an verschiedenen Kinderlebern eine Verlängerung der Leberpforte durch eine Furche auf der Unterfläche des rechten Lappens. Sie entspricht der Lage nach der bei den Anthropoiden von ihm als Incisura s. Fissura praecaudata benannten Furche. Ob die seichte, noch bis in den rechten Leberrand greifende Rinne dann seiner Fissura caudata der Anthropoiden und niederen Affen gleichgesetzt werden könnte, wagen wir ebensowenig zu entscheiden, wie die Frage, ob die kurze tiefe Spalte nahe dem Ventralrand des rechten Lappens, lateral zur Gallenblasengrube etwa als Rest einer rechten Seitenspalte oder einer Fissura praecystica zu denken sein möchte. Die Aneinanderlagerung der beiden Blätter des rechten Kranzbandes ist nach Ruge das primitive Verhalten.

Die Versorgung des linken Leberlappens durch eine A. hepatica accessoria aus der A. gastrica sin. ist eine bekannte Varietät. Gentes und Philip fassen sie (zusammen mit der Gastrica) als persistierende embryonale A. gastrohepatica sup. parva (Farabeuf) auf. Nach Leriche und Villemin ist sie tatsächlich bei Feten und Neugeborenen häufiger (15 : 21) als bei Erwachsenen (7 : 34). Fast das gleiche Verhältnis fanden für Erwachsene Rossi und Cova, nämlich 25 : 102. Leriche und Villemin schließen aus ihrem Befunde, daß noch postembryonal Rückbildung der Arterie zu einem einfachen Ramus omentalis stattfinde.

Die Schließung der Fossa venae umbilicalis durch eine Lebersubstanzbrücke zu einem Kanal ist kein seltener Befund (Merkel, Langer-Toldt).

Bemerkenswert nach Form und Lage ist der Magen. Mit Ausnahme des Fundusblindsackes ist er darmähnlich eng und entspricht ziemlich genau der Schilderung, die His vom Hungermagen gibt. Schon Luschka und Braune geben an, daß der Magen sich seinem Inhalte stets anpasse, d. h. daß der leere Magen sich kontrahiere. Und wenn Retzius die Bemerkung macht, daß man die Pars pylorica zuweilen länger, ja geradezu darmähnlich ausgezogen findet, so hat er dabei wahrscheinlich einen leeren kontrahierten Magen vor Augen gehabt. His konnte 1903 diese Angaben bestätigen. Eine weitere Eigentümlichkeit leerer Magen besteht nach letzterem in einer starken Drehung, wodurch die große Kurvatur der ventralen Bauchwand, die kleine der Wirbelsäule zugekehrt wird. In unserem Falle trifft dies nur für die Pars pylorica zu. Die mediane Lage des Pylorus entspricht nach Braune der Regel bei leerem Magen; bei Füllung des Magens rückt der Pylorus über die Mediane nach rechts. Auffallend ist die steile Stellung des Magens, während nach der herrschenden Auffassung die Längsaxe des männlichen Magens in der Regel mehr schräg steht. Die Röntgenuntersuchungen der letzten Jahre scheinen allerdings dieser Annahme nicht sehr günstig zu sein (Grödel). Longitudinal steht der Magen jedenfalls beim Fetus und Säugling. Auch beim weiblichen Geschlecht herrscht eine mehr steile Stellung vor (His, Hasse und Strecker), von manchen als Folge der Bekleidungsweise, speziell des Schnürens, angesehen. In unserem Falle ist von irgendwelcher Verengerung der kaudalen Thoraxapertur, wie sie auch bei Schnürung durch den Hosenriemen beobachtet wird, nichts vorhanden: der Magen sieht auch gar nicht aus, wie ein Schnürmagen, dessen Pylorusabschnitt in der Regel beutelartig erweitert ist. Dahingegen spricht verschiedenes für die Annahme, daß der Magen in seiner Entwicklung zurückgeblieben ist infolge von Hemmungen, die bereits ziemlich früh in der Embryonalzeit gewirkt haben müssen. Da ist einmal die Anheftung des Magens durch eine atypische transversale Serosaplatte auf die Dorsalwand des Netzsackes, der dadurch in einen kleinen und in einen großen Sack geschieden wird (s. o. S. 10). Diese Platte zieht vom Pylorus bis zum Kaudalabschnitt des Fundus und ist so kurz, daß eine Verschiebung des Magens in transversaler Richtung

ausgeschlossen erscheint: die mediane Lage des Pylorus ist demnach nicht Folge der mangelnden Füllung des Magens. Diese Serosaplatte ist nur zu verstehen als eine sekundäre Verwachsung der dorsalen Magenfläche mit einer Falte der dorsalen Platte des Mesogastriums, nachdem dieses bereits den großen Netzbeutel gebildet hatte. Der Prozeß dürfte etwa in die gleiche Zeit zu verlegen sein mit der teilweisen Anlötung der dorsalen Mesogastriumplatte an Bauchwand und Mesocolon transversum. — Ein zweiter Hinweis auf eine früh eingetretene Bildungshemmung ist das Verhalten der Leber. Wir nehmen mit Toldt an, daß eine Korrelation zwischen dem Wachstum der Leber und dem des Magens besteht, und zwar daß eine gegenseitige mechanische Beeinflussung stattfindet. Anfangs dominiert die beim Embryo bereits in reger Funktion stehende Leber gegenüber dem noch funktionslosen kleinen Magen. Später verdrängt der stärker wachsende Magen und der hauptsächlich links sich entfaltende Darm die Masse der Leber nach rechts, bewirkt auch wohl teilweise eine Rückbildung des linken Lappens. In unserem Falle ist eine Verdrängung der Leber nach rechts nicht eingetreten, und der linke Lappen hat ein relativ großes Volumen behalten. Das läßt auf eine verminderte Wachstumsenergie des Magens und ein dadurch bedingtes Stehenbleiben auf niederer Entwicklungsstufe schließen. — Endlich ist auch die Gestalt des Omentum minus ein Beweis dafür, daß wir es nicht mit einem Hungermagen, sondern mit einer angeborenen Hemmungsbildung zu tun haben: das typisch gestaltete Omentum nötigt den Magen, sich gegen die kleine Kurvatur hin zusammenzuziehen.

Am großen Netze ist die Erhaltung der vollständigen Trennung beider Platten in dem freihängenden Abschnitt bei einem 67jährigen Manne immerhin nichts Gewöhnliches; das Fehlen eines Lig. gastrocolicum ist die unmittelbare Folge. Die seitlichen Ausbreitungen und Anheftungen des Netzes sind aus dem atypischen Verhalten des Darmes zu verstehen. Links hat sich die Flexura coli sin. nicht zwischen Magen und Zwerchfell emporgeschoben zu der Zeit, als das Mesogastrium noch nicht an das Zwerchfell angelötet war, also noch abgehoben werden konnte: so blieb die Möglichkeit für die dorsale Netzplatte, sich in der Fortsetzung des Lig. phrenicolienale an das Zwerchfell breiter als gewöhnlich anzulegen und anzuwachsen. Nach rechts ist das Netz durch das Colon transversum mitgenommen worden, mit dem die dorsale Netzplatte in der Gegend des Pylorus am frühesten zu verwachsen scheint. — Merkwürdiger als dies ist der Verlauf der A. gastroepiploica sin. in der dorsalen Netzplatte. Die A. gastroepiploica dextra anastomosiert nur durch schwache Zweige mit der letzten Gastrica brevis, die allerdings ein Ast der Gastroepiploica sin. ist. In den Lehr- und Handbüchern fehlen Angaben über diese Varietät beim Menschen. Auch vergleichend-anatomisch scheint in dieser Hinsicht nichts bekannt zu sein. Fransen erwähnt nur, daß beim Orang die beiden Aa. gastroepiploicae nicht miteinander anastomosieren, und daß bei

Semnopithecus prunosus und Hylobates ein Ast aus der A. lienalis in das dorsale Blatt des Omentum majus geht. Letzteres dürfte auch beim Menschen häufiger gefunden werden, sobald überhaupt darauf geachtet wird. Denn ursprünglich ist die A. lienalis doch die Arterie des Fundusteiles des Magens und durchzieht und versorgt daher auch dessen Mesogastrium. Es ist nun nicht schwer, sich vorzustellen, daß ein solcher Mesogastriumzweig infolge stärkerer und rascherer Entfaltung des Netzes, besonders aber auch infolge des Bestehenbleibens einer weitgehenden Unabhängigkeit vom Mesocolon und Colon transversum, sich zu einem größeren Gefäße ausbildet. Wir empfinden hier die mangelnde Kenntnis von der Vaskularisation des zum Netze auswachsenden Mesogastrium als Lücke.

Der Recessus hinter dem Lig. hepato-cavo-duodenale ähnelt der Tasche, auf die Waldeyer 1896 aufmerksam gemacht hat, und die zwischen Leber, Duodenum und kranialem Ende der rechten Niere auftreten kann, wenn das sogenannte Lig. hepato-renale stark ausgebildet ist. Diese Tasche senkt sich hauptsächlich zwischen Niere und Duodenum ein. Die Lage unseres Recessus ist etwas abweichend davon. Die Genese derartiger taschenbildender Serosafalten ist nicht immer leicht zu verstehen, besonders wenn ihre Bildung erst relativ spät eintritt oder eintreten kann und nicht durch Abhebung eines Gefäßes oder Gefäßrestes von der Bauchwand bedingt wird. Beim Erwachsenen läßt sich nicht mehr beurteilen, welcher und wie großer Anteil den einzelnen an der Bildung beteiligten Organen, hier der Leber und dem Duodenum, zukommt.

Am Dickdarm (vorläufig abgesehen von Caecum und nächster Nachbarschaft) ist bemerkenswert die Länge der Flexura coli dextra und die Länge und Lagerung des Colon sigmoides, ferner das vollständige Fehlen der linken Hälfte des Mesocolon transversum und die Verkürzung der rechten. Bei Kindern ist ein langes, bewegliches S-romanum physiologisch (Frommer). Curschmann (bei Frommer) sah als Persistenz des infantilen Zustandes bei 233 Leichen 15mal große S-romanumschlingen, und zwar ausnahmslos bei ungewöhnlich langem Dickdarm. Da scheint also das irgendwie bedingte exzessive Wachstum des ganzen Dickdarms einfach das S-romanum mit betroffen zu haben. In unserem Falle ist aber der Dickdarm im ganzen kürzer als der Durchschnitt, während das Colon sigmoid. fast ein Drittel seiner Länge ausmacht: hier ist das exzessive Wachstum auf letzteres allein beschränkt, wie es sich auch im Verhalten der Blutgefäße ausspricht. Von den bedingenden Momenten wissen wir nichts. Die aufsteigende Lage des S-romanum entspricht dem am häufigsten vorkommenden Typus (Bourcart bei Frommer). Die Verlängerung der Flexura coli dextra ist eine scheinbare und offenbar auf die Zusammenstauchung und Mitanheftung des Anfangsabschnittes des Colon transversum zurückzuführen. Auch hier geben die Blutgefäße in ihrer Übereinanderschichtung und bündelartigen Zusammenschiebung die nötige Stütze

für unsere Annahme. Aus dem Verhalten der Blutgefäße entnehmen wir aber ferner Aufklärung über den Verbleib des Mesocolon transversum. Wenn auch das Emporheben der rechten Hälfte des Colon transversum und seines Mesocolon durch die Verwachsung des letzteren mit dem Mesenterium commune gehindert ist, so läßt sich doch feststellen, daß die Insertionslinie des freien Mesocolonabschnittes an der dorsalen Bauchwand erheblich weiter kaudal liegt als in der Norm, und daß der Stamm der A. colica media überhaupt nicht in das freie Mesocolon eintritt, sondern schräg lateral-kaudalwärts auf die Ventralfläche des Pankreaskopfes aufgelötet ist, dorsal zu den nach rechts ziehenden Aa. omentales. Auch die großen transversal zur Flexura coli dextra und zum Anfang des Colon transversum verlaufenden Äste liegen fest an der Bauchwand, und von dem nach links zum großen Arterienbogen gehenden Anastomosenast befindet sich nur ein kurzes Anfangsstück in dem freien Gekröse. Links von der Wirbelsäule ist überhaupt kein freies Mesocolon vorhanden; die große Anastomose liegt dorsal und kranial zu dem zugehörigen Colonabschnitt und, wie dieser, fest an der Bauchwand, kaudal zum Pankreas. Des weiteren tritt der Ramus sup. der Colica sin. verhältnismäßig nahe der Mittellinie in den großen Anastomosenbogen ein. Der Gesamteindruck ist der, daß das Colon transversum bereits frühzeitig stark nach rechts gezogen worden und daß dabei das Mesocolon zum größten Teil der dorsalen Bauchwand angepreßt und mit ihr verlötet ist.

Die auffallendste Abweichung von der Norm zeigt in unserem Falle die Lagerung des Dünndarms. Das Duodenum hat ungefähr die Gestalt eines lateinisch geschriebenen E und liegt gänzlich rechts von der A. mesenterica sup., desgleichen der Anfang des freien Dünndarms. Statt links und kranial in der linken Colonnische unter dem Mesocolon transversum finden sich die ersten Jejunumschlingen rechts kaudal und steigen ins Becken hinab. Das Ileum nimmt den Platz des Jejunums ein, tritt von links kranial her in das Caecum und überkreuzt dabei den Jejunumanfang. Caecum und Anfang des Colon descendens zeigen zwar in der Hauptsache normale Lagerung in der rechten Bauchhälfte, sind aber frei und hängen mit dem Dünndarm an einem Mesenterium commune. Dieses erstreckt sich auch noch auf den aboralen Teil des Colon ascendens und auf die Flexura coli dextra, die aber beide an die Bauchwand festgeheftet sind. Dadurch ist zwischen Endabschnitt des Mesenterium commune und hinterer Bauchwand eine kaudalwärts und nach links offene große Tasche entstanden, die für eine Anzahl Jejunumschlingen einen Bruchsack abgibt. Unter Berücksichtigung der durch die Formolkonservierung unverwischbar fixierten Knickungen des Darms gelingt es noch mit genügender Sicherheit festzustellen, daß zum mindesten die ersten zwei Jejunumschlingen, wahrscheinlich dauernd, in dem Bruchsack lagen. Das Mesenterium commune ist an seiner Wurzel in spitzem Winkel mit kaudalem Scheitel umgeschlagen, ferner entlang dem Mesocolon transversum eine Strecke weit

verwachsen. Eine Anzahl fibröser Verdichtungsstreifen (s. S. 12) in der Serosa des Mesenterium commune markieren die Stellen, die bei den verschiedenen Füllungszuständen und Bewegungen des Dünndarms intermittierendem Zuge ausgesetzt waren. Ein solcher Streifen gibt den Rand der Bruchpforte an; ein zweiter liegt an der Umschlagsstelle des Mesenteriumabschnittes für die im Bruchsack steckenden Jejunumschlingen; die übrigen finden sich am Umschlagswinkel der Mesenteriumwurzel und rühren augenscheinlich von Torsionen an dieser Stelle her.

Die offenbar hier vorliegende Entwicklungshemmung in der Anordnung des Darms spricht sich am deutlichsten im Verhalten der Blutgefäße aus. Die A. mesenterica sup. verläuft dorsal zu ihrer Vene und gibt ihre großen Äste an das Jejunum von ihrem rechten Umfang ab statt vom linken. Erst im Bereich ihres Ileumabschnittes dreht sie sich allmählich um ihre Längsaxe nach rechts, so daß ihre Äste nach links abgehen. Die A. ileocolica entspringt vom linken Umfang der Mesenterica sup. und wendet sich in kurzem Bogen, wie die A. colica media, ventral über die V. mesent. sup. nach rechts.

Um die typischen Verhältnisse herzustellen, braucht man sich nur das Mesenterium an seiner Wurzel noch frei zu denken und das Ende des Duodenum und den Anfang des Jejunum dorsal unter der A. mesent. sup. weg in die linke Bauchhälfte zu schieben, dann dreht sich die Arterie um ihre Längsaxe derart, daß die Vene nach rechts zu liegen kommt, und die Aa. jejunales vom linken, die Aa. colica media und ileocolica vom rechten Umfange entspringen. Das würde eine Drehung um 180° bedeuten, die in unserem Falle also unterblieben ist, obschon der Dickdarm annähernd vollständig in seine normale Position eingerückt ist.

II. Die Entwicklung der typischen und atypischen Lage des Darmes.

Zum leichteren Verständnis der Genese unseres Falles und einiger daran zu knüpfender Erörterungen möge hier ein kurzer Überblick über die embryonale Entwicklung des Darmes und seines Mesenteriums erlaubt sein, der sich hauptsächlich an Maurer, in einigen Punkten auch an Broesike, His und Mall anlehnt. Während der Abschnürung des primitiven Darmrohres vom Dottersack und der Bildung eines dünnen Dottersackstiels entsteht die spindelförmige Auftreibung des Magens und kaudal dazu die sagittal gestellte primitive Darmschlinge mit einem oralen, ventralwärts absteigenden und einem aboralen, dorsalwärts aufsteigenden Schenkel; der letztere geht an der dorsalen Bauchwand in das Rectum über. Der Scheitel dieser ersten Darmschlinge trägt den Dottersackstiel und tritt in den Nabelstrang. Alsbald beginnt die Schlinge infolge raschen Längenwachstums, mit dem die Verlängerung der Leibeshöhle nicht Schritt hält, sich an dem Dottersackstiel um sich selbst zu drehen, so

daß ihr aboraler Schenkel links, ihr oraler Schenkel rechts zu liegen kommt. Am Beginn des aboralen Schenkels entwickelt sich, nahe dem Scheitel der Schlinge, schon früh als kleine Erweiterung die Anlage des Caecums und damit die Grenze zwischen Mittel- und Enddarm. Dieser Zustand besteht beim 4 Wochen alten Embryo. In der nächsten Woche wächst der Ösophagus in die Länge, die Cardia senkt sich, der Magen kommt in Schräg-, weiterhin mehr in Querstellung und dreht sich zu gleicher Zeit um seine Längsaxe nach rechts, so daß der ursprünglich dorsale Umfang, die große Kurvatur, sich nach links und kaudalwärts wendet. Die Gastroduodenalschlinge bildet sich aus. Das Duodenum, dem in der 5. Woche noch die Pars transversa inferior und ascendens fehlen, biegt rechts von der Mittellinie unterhalb der Einmündungsstelle des Ductus pancreaticus fast senkrecht in die Nabelschleife um. Erst in der 6. Woche bekommt es mit zunehmender Länge Schlingenform. Aus dem oralen rechten Schenkel der Nabelschleife gehen unter Längenwachstum die Jejunum- und Ileumschlingen hervor, die in der 8. Woche schon ziemlich stark entfaltet sind. In der ersten Hälfte des dritten Monats liegt die Flexura duodenojejunalis median, dorsal zur A. mesenterica superior, schon mit der hinteren Bauchwand verlötet. In der 2. Hälfte des dritten Monats schließt sich der Nabel. Das Längenwachstum des Enddarmes beginnt Ende des 3. und im 4. Monat. Das Caecum wird kranialwärts gegen die große Kurvatur des Magens und von dort nach rechts und kaudalwärts zur unteren Fläche des rechten Leberlappens geschoben. Im 6. Monat steht das Caecum ventral vom Kaudalpol der rechten Niere, und vom 8. und 9. Monat an kranial über dem Darmbeinkamm. Von der Flexura coli dextra aus entsteht durch rückläufiges Längenwachstum das Colon ascendens, wodurch das Caecum in die rechte Fossa iliaca gebracht wird.

Die, wie erwähnt, schon am Ende des ersten Monats begonnene Drehung der Nabelschleife führt in der Fortsetzung dazu, daß der Dünndarm dorsal unter der A. mesenterica sup. hinweg in die linke Hälfte der Bauchhöhle gelangt, während das Caecum ventral über den Dünndarm hinweg in die Fossa iliaca dextra wandert.

Eigene Befunde an menschlichen Embryonen.

Wir haben den Ablauf dieses Prozesses, der geraume Zeit in Anspruch nimmt, an einer Anzahl menschlicher Embryonen verfolgt. Die Embryonen waren teils in Formol, teils in Chromsäure gehärtet. Da an einigen Objekten der Kopf entweder bereits abgeschnitten oder deformiert war, ist nur die Rumpflänge angegeben, über die Mitte des Rückens gemessen.

Embryo I, Länge 16 mm. Magen und Darm frei beweglich. Die Drehung der Darmschleife beträgt 90°. Große Kurvatur des Magens nach links; Corpus fast longitudinal, Pars pylorica transversal. Pylorus etwas rechts von der Mittellinie. Duodenum bildet fast transversal gelagerten, die Vasa mesen-

terica eng umgreifenden Halbring. Flexura duodenojejunalis liegt median, dorsal zu dem Gefäßbündel. Dünndarm zieht mit ventralwärts konkavem, einfachem Bogen etwas nach rechts, dann leicht kranial-ventralwärts in den Nabel und bildet darin drei kurze Schlingen. Die dritte wird rückläufig und geht in das Colon über. Dies liegt mit dem Caecum und etwa 2 mm seines Anfangs noch im Nabel und verläuft dann links vom Dünndarm in einfachem, ventral-kaudalwärts offenem Bogen ins Becken.

Embryo II, Länge 19 mm. Magen und Darm frei beweglich. Magen sehr groß, hat sich ziemlich erheblich um seine sagittale und etwas um die longitudinale Axe gedreht; Pars pylorica verläuft nach rechts kranialwärts; Pylorus rechts von Mittelebene. Das Duodenum bildet einen kurzen, dorsalwärts und etwas nach rechts konvexen Bogen, steht fast in einer Sagittalebene. Sein Ende wendet sich nach links. Die nach links konvexe Flexura duod.-jej. liegt ungefähr in Mittellinie, dorsal zur Pars pylorica und zu den Vasa mesenterica supp. Das Jejunum biegt kurz nach rechts, dann leicht kranialwärts um und geht in den Nabel. In diesem finden sich sechs Dünndarmschlingen, von denen die fünfte rückläufig wird, das Caecum mit der sehr deutlichen Appendix und etwa 2 mm des Colons. Das Caecum hält sich immer noch links vom Dünndarm, doch schiebt sich bereits eine Dünndarmschlinge von rechts her kaudal darunter. Das Colon läuft links vom Dünndarm dorsalwärts bis zur großen Kurvatur des Magens, um diese in leichter Biegung ein wenig nach links und dann kaudalwärts ins Becken.

Embryo V, Länge 23 mm. Magen und Darm frei beweglich. Magen: Corpus longitudinal; Pars pylorica relativ lang, fast transversal; Pylorus median. Der Bogen des Duodenum steht fast in einer Frontalebene; die Pars transversa inf. ist lang, so daß die Flexura duod.-jej. links von der Mediane, dorsal zur Pars pylorica zu liegen kommt. Das Jejunum wendet sich scharf nach rechts, steigt dann in S-förmiger Schlinge an der Ventralfläche des Duodenum kranialwärts, um von da durch die Incisura umbilicalis der Leber in kranialwärts konvexem Bogen in den Nabel zu gelangen. Hier liegt ein dichter Knäuel von etwa zehn Dünndarmschlingen und das Caecum, das von den ersten Schlingen des Knäuels kaudal untergriffen wird und seinen Wurmfortsatz bereits kranial über den zuführenden Dünndarmschenkel nach rechts schiebt. Das Colon geht eng an letzteren angepreßt dorsalwärts, dann an der Incisura umbilicalis auf die Dorsalfläche des linken Leberlappens und nach links und wendet sich nach Bildung der Flexura sin. kaudal-medianwärts gegen das Becken.

Embryo VI, Länge 24 mm. Dem vorigen sehr ähnlich. An der Flexura duod.-jej. biegt der Dünndarm dorsokaudal unter dem Mesenterium wieder scharf nach rechts, bildet an der Kaudalfläche der Leber drei sagittal hintereinander geordnete Schlingen, von denen die letzte sich kaudal zum Mesenterium etwas nach links vorschiebt, dann aber nach rechts zurückkehrt und von rechts her in den Nabel tritt. Die im Nabel liegenden sechs Dünndarmschlingen

ordnen sich in eine rechte und eine linke Gruppe mit kaudaler Verbindung, so daß das Mesenterium als sagittale, kranialwärts offene Rinne erscheint. Das Caecum verhält sich wie bei Embryo V. Das Colon verläuft dorsalwärts, links von den intraabdominalen Dünndarmschlingen, aber deutlich etwas mehr kranial, besonders zur 3. Schlinge und biegt dann, der Flexura duod.-jej. links dicht angepreßt, gegen das Becken hin kaudalwärts.

Embryo VII, Länge 26 mm. Der rechte Leberlappen ist teilweise in den Nabel ektopiert und umhüllt die dort liegenden fünf Dünndarmschlingen und das Caecum. Flexura duod.-jej. links zur Mediane. Der Dünndarm geht dann kaudal vom Mesenterium nach rechts, bildet zuerst eine große sagittal gestellte Schlinge mit kranialer Konvexität, schiebt darauf eine fast ebensogroße transversale Schlinge nach links, kaudal zum Mesenterium und zum Rande des vorgetriebenen Leberlappens und begibt sich weiter mit zwei kurzen Schlingen kaudal und links in den Nabel. In diesem winden sich die Schlingen zu einem kleinen Knäuel nach rechts; die letzte Schlinge kehrt kranialwärts nach links um und geht in das Caecum, das kranial zu den Schlingen im Nabeleingang gelegen ist. Das Colon zieht links von der sagittalen Dünndarmschlinge dorsalwärts, dann in einfachem, kaudalwärts offenem Bogen ins Becken.

Embryo VIII, Länge 27 mm. Am Magen deutliche kraniale Fundusausstülpung; Pars pylorica lang, median-kranialwärts. Absteigender und kaudaler Querschenkel des Duodenum lang. Der Dünndarm bildet zwischen den beiden Lappen der sehr großen Leber 4 größere transversale, sagittal hintereinander gestellte Schlingen kaudal zum Mesenterium, ehe er von links-kaudal her in den Nabel tritt. In diesem ordnen sich 9 Schlingen in 2 Gruppen mit kaudal-ventralem Übergang. Die letzte Schlinge der rechten Gruppe gelangt in das Caecum, das annähernd median und nach rechts von der linken Schlingengruppe liegt. Das Colon zieht von da kranial über die intraabdominalen Dünndarmschlingen dorsalwärts bis gegen die Mitte der Pars pylorica des Magens, dann an der großen Kurvatur entlang nach links, bildet im Winkel zwischen dem Magen und der großen, schräg gelagerten Keimdrüse die Flexura sin. und wendet sich entlang der letzteren median-kaudalwärts gegen das Becken.

Embryo IX, Länge 28 mm. Magen und Darm noch frei beweglich. Magenkörper auffallend klein, fast longitudinal; Pars pylorica lang, transversal. Pars descendens und transversa inf. duodeni lang. Der Dünndarm bildet zunächst drei starke longitudinale Schlingen in der linken Bauchhälfte, geht dann kaudal unter dem Mesenterium mit langer sagittaler Schlinge nach rechts, bildet dort noch zwei große transversale Schlingen und begibt sich rechts kaudal in den Nabel. Darin ordnen sich 6 kleine Schlingen in zwei Gruppen mit kranialer Verbindung. Caecum noch im Nabel links von den Dünndarmschlingen. Colon zieht fast median-kranial über die intraabdominalen Dünndarmschlingen dorsalwärts, wendet sich dann zwischen großer Kurvatur des Magens und den

ersten Dünndarmschlingen nach links und geht auf der linken Niere kaudalwärts, um schließlich median-kaudalwärts in das Becken zu gelangen.

Embryo X, Länge 30,5 mm. Magen und Darm frei beweglich. Leber besonders im rechten Lappen, sehr groß. Der Magen, durch den linken Leberlappen medianwärts gedrängt, steht fast longitudinal, ist ziemlich gleichmäßig schmal und relativ lang. Das kurze, kranialwärts aufgebogene Pylorusende knickt sofort scharf kaudalwärts in das ihm eng angepreßte Duodenum um. Dieses verläuft in seinem absteigenden Teile fast median, von der dorsalen Bauchwand etwas abgehoben, so daß die durch den absteigenden und den kaudalen queren Schenkel gelegte Ebene aus der typischen Frontalen fast um 45° nach links gedreht erscheint. Das ursächliche Moment für die auffallende Abknickung gibt offenbar die voluminöse V. umbilicalis ab, die sich von rechts her an den Anfang des Duodenums drängt und diesen etwas einbuchtet. Flexura duod.-jej. links. Von den etwa 22 Dünndarmschlingen verlaufen die des Jejunum erst longitudinal, dann transversal, alle links vom Caecum und zum Teil linksdorsal von der A. mesenterica sup. Die Ileumschlingen liegen mehr unregelmäßig, kaudal und rechts vom Caecum, soweit die Leber es zuläßt; nur noch die beiden letzten stecken im Nabel. Das Caecum befindet sich dorsal und links zum Nabelring. Das Colon zieht in leichtem, kranialwärts offenem Bogen dorsokranialwärts, kranial über die Dünndarmschlingen, dann zwischen den ersten von ihnen und der großen Kurvatur des Magens direkt nach links und, nach Bildung der einfachen Flexura sin., erst rein kaudalwärts, schließlich mediankaudalwärts ins Becken.

Embryo XI, Länge 36 mm. Kein Nabelbruch mehr. Magen und Darm noch frei beweglich, nur das Mesocolon transversum ist quer über die Wurzel des Mesenteriums festgelötet. Magen schräg, Pylorus rechts von Mittellinie. Flexura duod.-jej. links von Wirbelsäule. Die Dünndarmschlingen liegen in beiden Bauchhälften, links mehr transversal, rechts unregelmäßig. Caecum fast median in Nabelgegend, links zu einem kleinen Knäuel letzter Ileumschlingen. Colon verläuft erst kurz dorsalwärts, kranial zum Dünndarm, dann entlang der großen Kurvatur nach links bis zur lateralen Bauchwand, wo es in der Flexura sin. scharf kaudalwärts umbiegt. Flexura sigmoides eben angedeutet.

Embryo XII, Länge 52 mm. Magen schon fixiert, ebenso der aborale Teil des Duodenums und das Mesocolon transversum quer über der Mesenteriumwurzel. Duodenum auffallend weit. Caecum mit langer Appendix rechts von der Mediane in Höhe des rechten Nierenhilus, nach links von den letzten Schlingen des Ileum. Das Colon geht erst dorsal-medianwärts bis zum Pylorus, dann in zwei leichten Windungen entlang der großen Kurvatur bis in die Nähe des Kaudalpoles der kleinen Milz. Die Flexura sin. ist noch ein einfacher Bogen, die Flexura sigmoides U-förmig. Das große Netz ist mit dem Mesocolon transversum von der Mittellinie ab nach links auf eine kurze Strecke verwachsen, hängt frei über das Colon transversum herab.

Embryo XIII, Länge 47 mm. Magen und Duodenum sind fixiert; Mesocolon transversum quer über die Mesenteriumwurzel und an der dorsalen Bauchwand bis zum Kranialpol der linken Niere angewachsen; Mesocolon descendens in der lateralen Hälfte noch frei. Dünndarm zum größten Teile in der linken Bauchhälfte. An der vierten Schlinge vom Caecum aus rückwärts gerechnet, zeigt sich ein freies Meckelsches Divertikel von etwa halber Darmstärke und 3—4 mm Länge. Das Caecum liegt bedeckt vom Leberrand in Höhe des kaudalen Nierendrittels an der rechten Bauchwand, rechts vom Dünndarm. Das Colon zieht schräg nach links kranialwärts, vom Pylorus ab parallel der großen Kurvatur bis zur Flexura sin. Flexura sigmoides eben angedeutet. Das große Netz ist 5 mm lang; in der Mittellinie ist sein hinteres Blatt auf Colon transversum aufgewachsen, desgleichen auf den rechten Teil des Mesocolon transversum.

Wir entnehmen aus den vorstehenden Befunden, daß nach Drehung der primitiven Darmschleife um 90° die erste Bildung von Darmschlingen am Schleifenscheitel und am oralen Schleifenschenkel erfolgt und zwar im Nabel, an der Stelle des geringsten Widerstandes, da der Bauchraum von der relativ riesigen Leber, den Nieren und Keimdrüsen beansprucht wird. Dann greift die Schlingenbildung wie zögernd auch auf den intraabdominalen Abschnitt des oralen Schenkels über. Diese Schlingen finden ebenso wie das Ende des länger werdenden Duodenums an Raum für sich nur die Gegend kaudal zu dem primitiven Mesenterium der Darmschleife und den darin verlaufenden Blutgefäßen, zugleich aber auch kaudal zu dem Colonschenkel der Darmschleife. Die letztere hat damit eine weitere Drehung auf 180° gegen die Ausgangsstellung erfahren. Jetzt wird durch die Vergrößerung des Magens und das Zurückbleiben des linken Leberlappens im Wachstum in dem kaudalen Abschnitt der linken Bauchhälfte neuer Raum geschaffen, in den die neu sich bildenden Dünndarmschlingen sich einlagern können. Sie kommen damit in zunehmender Zahl nach links von dem verhältnismäßig träge verharrenden Colonschenkel zu liegen. Das Caecum bleibt fast bis zum Schluß des Nabels in diesem kranial und links von den da befindlichen Ileumschlingen. Der übrige Dickdarm umzieht den intraabdominalen Dünndarmknäuel dorsal und links und schiebt bei seiner allmählichen Verlängerung, die augenscheinlich hauptsächlich in dem wandständigen Abschnitt erfolgt, die Flexura coli sin. kranial-lateralwärts zwischen Unterfläche des linken Leberlappens, große Kurvatur des Magens und Zwerchfell. Erst mit Schluß des Nabels verlängert sich auch der Colonschenkel der primitiven Darmschleife, legt sich ventral über das Duodenum und nimmt das Caecum kranial über die Ileumschlingen hinweg an der Unterfläche des rechten Leberlappens mit gegen die rechte Bauchwand. Indem weiterhin der große rechte Leberlappen die Ileumschlingen nötigt, bei ihrer Vermehrung und Verlängerung nach links hin auszuweichen, vollendet sich allmählich die Drehung der Darmschleife auf 270° gegenüber der An-

fangsstellung; Caecum und Colon gelangen, zusammen mit ihrem Mesenteriumabschnitt, an die Dorsalwand der rechten Bauchhälfte. Die einzelnen Darmabschnitte beteiligen sich also aktiv an dem Zustandekommen der vollständigen Drehung der Darmschleife zu verschiedenen Zeiten. Bis zu 90° scheint vornehmlich stärkeres Längenwachstum des Enddarmes treibender Faktor zu sein, dann folgt Duodenum und längere Zeit der intraabdominale Abschnitt des Dünndarmschenkels der Darmschleife, darauf setzt der Colonschenkel ein, und den Beschluß macht das Ileum, das zwar am frühesten in Schlingen ausgewachsen, aber mit diesen am längsten im Nabel liegen geblieben war; seine Schlußdrehung bringt es auf die Ventralfläche des Mesocolon ascendens.

Nach ungestörtem Ablauf der Entwicklung nimmt beim Neugeborenen der Dünndarm nach den Untersuchungen von Henke, Sernoff, Weinberg, Mall folgende Lage ein: Die oralen zwei Fünftel liegen in der linken Colonnische mit transversalen Schlingen; das mittlere Fünftel liegt dorsal in der Tiefe und besteht aus unregelmäßigen Übergangsschlingen. Die letzten zwei Fünftel finden sich zwischen den Psoaswülsten und in einem Teile der rechten Colonnische mit überwiegend longitudinalen Schlingen. Später steigt mit zunehmender Weite des kleinen Beckens das letzte Fünftel in dieses hinab; dadurch erhält das mittlere Fünftel Gelegenheit, sich nach der rechten Seite und der Nabelgegend auszubreiten. So bildet beim Erwachsenen (s. auch Merkel) der Dünndarm zunächst kranial links Schlingen, geht dann in der Nabelgegend nach rechts bis an den kaudalen Rand des rechten Leberlappens, kehrt von dort zurück in die Fossa iliaca sin., bildet hier eine kleine Schlingengruppe und endet in einer großen Schlingengruppe zwischen den Mm. psoae und im kleinen Becken. Mall findet, daß die verschiedenen Schlingengruppen des ausgebildeten Darmes und ihre Lage schon bei Embryonen von 5 Wochen angelegt sind und meint behaupten zu können, daß die Lage der Darmwindungen beim Erwachsenen ebenso gesetzmäßig ist, wie diejenige der Gehirnwindungen.

Literaturberichte über atypische Lagerung des Darmes.

In allen Stadien der embryonalen Entwicklung können Verhältnisse eintreten, welche die typische Entwicklung der Darmlagerung stören; so kommt es zu Hemmungsbildungen, von denen viele Fälle in der Literatur veröffentlicht sind. Im folgenden sind solche Fälle zusammengestellt und nach dem Grade der Abweichung geordnet. Es handelt sich dabei nur um atypische Lagerung des Darmes ohne erhebliche Wachstumsstörungen. Die Zusammenstellung lehnt sich teilweise an Risel an.

I. *Vollständiger Mangel einer Drehung der Darmschleife;*

1. Gruber, Fall IV. Duodenum liegt in Pars sup. und descendens frei. Dünndarm in Regio mesogastrica und hypogastrica, nicht aber im kleinen Becken. Dickdarm dorso-kaudal zu dem Dünndarm vor der Wirbelsäule

und im großen und kleinen Becken. Einheitliches Mesenterium, dessen Wurzel fast longitudinal über Wirbelsäule und Kreuzbein zieht.

2. Rainer, Fall I. Dünndarm außer Anfang des Duodenum besitzt ein sagittal gestelltes Mesenterium. Dickdarm links; Caecum im Kontakt mit Symphyse; von da Colon in zwei Schlingen kranialwärts bis Kaudalpol der linken Niere (bis dahin Gebiet der A. mesenterica sup.), hier scharfe Flexura coli lienalis, kurzes Colon descendens, typisches S-romanum. Duodenalschleife besteht noch, so daß Pankreaskopf völlig frei und A. mesenterica sup. ventral von der Vena mesenterica sup. liegt. Das Mesenterium commune setzt sich auf Anfang des Dickdarms fort. Letzterer im aufsteigenden Teil an die Wand gepreßt durch das Omentum majus, das links in der Inguinalgegend strangförmig mit Bauchwand verwachsen ist, außerdem aber auch noch der linken Mesenterialfläche adhäriert.

3. Treitz, Fall A. Magen beinahe gerade gestreckt. Dünndarm geht longitudinal vom Pylorus kaudalwärts, ohne die Duod.-Krümmungen zu bilden. Mesenterium beginnt gleich am Pylorus, inseriert in der Mittellinie und endet am Promontorium mit einem scharfen Rande, welcher die Grenze zwischen ihm und dem aufsteigenden Mesocolon bezeichnet. Dünndarm rechts, Dickdarm links. Zwei Jejunumschlingen liegen lose in dem weiten Foramen Winslowii. Caecum im kleinen Becken.

4. Farabeuf. Ausbleiben der Drehung der Darmschleife. Die Vasa mesent. supp. hinter und links von Jejunumanfang. »Du pylore au rectum, le tube digestif, déjà sinueux, est retenu par la mésentère embryonnaire relativement épaisse sans résistance, mais contenant les vaisseaux mésentériques grands et petits.«

Auch bei vollständigem oder *teilweisem Situs transversus* der Bauchorgane kommt Hemmungslage des Darmes vor. Das zeigt der nächste Fall, bei dem die *Drehung fast völlig ausgeblieben* ist.

5. Hingst. Magen und Darmschleife transponiert, Leber nicht. Magen rechts. »Pylorus 2 cm von Mittellinie, geht unmittelbar in das vollkommen frei liegende und sehr weite Duodenum über, an das sich das ganze Dünndarmpaket mit sehr langem Mesenterium anschließt.« Caecum liegt links; sein Mesocolon ist bis 8 cm lang, geht unmittelbar aus dem Mesenterium hervor. Das ganze Quercolon liegt in unregelmäßigen Windungen kaudal und etwas nach rechts zum Dünndarm. S-romanum rechts.

IIa. *Drehung der Darmschleife um 90°. Dünndarm rechts, Dickdarm links.*

6. Gruber (63). Duodenum hat Gestalt einer 8. Mesenterium commune bis Flexura coli sin.

7. Grönroos. Flexura duod.-jej. unter rechtem Leberlappen. Freies Mesogastrium und Mesoduodenum. Mesenterium commune bis Flexura coli sin. A. colica media und dextra aus dem linken Umfang der A. mesenterica sup., die Aa. intestinales aus dem rechten.

8. Tandler, Fall II. Der ganze Darmtractus vom Duodenum bis Ende des Dickdarms frei beweglich.

9. Stieda. Mesenterium commune mit V-förmiger Mesenteriumwurzel. Flexura sigmoides sehr lang. A. colica media und dextra aus dem linken, die Aa. intestinales aus dem rechten Umfang der A. mesenterica sup.

10. Zuckerkandl. Leber symmetrisch. Mesenterium commune vom Duodenum bis Ende des Dickdarms.

11. Descomps. Magen longitudinal, durch tiefe Einziehung von großer Kurvatur her in zwei Abschnitte zerlegt; Pylorus scharf kranialwärts und nach rechts abgeknickt. Duodenum, in ganzer Ausdehnung rechts, bildet unregelmäßige Schlingen. Übergang in Jejunum am Kaudalpol der rechten Niere. Ileum von rechts in das median liegende Caecum. Dickdarm kranial und rechts vom Dünndarm. Colon ascendens mit rechtem und dorsalem Umfang auf die linke Fläche des Mesenteriums aufgewachsen und mit demselben frei beweglich. Mesenteriumwurzel geradlinig vom Kaudalpol der rechten Niere zur Mitte der Lendenwirbelsäule. A. mesent. sup. und ihre Äste dorsal zur V. mesent. sup. und ihren Wurzeln, in der Nähe des Darmes aber umgekehrt. Neun Aa. intestinales gehen nach rechts ab, A. colica media und ileocolica nach links.

IIb. Drehung der Darmschleife um 90° bei gleichzeitigem Bestehen von *Situs inversus einzelner Bauchorgane:*

12. Lochte (94). Leber transponiert. Magen und Duodenum nicht transponiert. Dünndarm rechts, Dickdarm links.

13. Toldt (89), Fall XI. Leber nach links verschoben. Magen, Pankreas und Milz transponiert. »Duodenum verlief erst unter einem ziemlich spitzen Winkel, dann in einem Bogen nach vorn, verbarg sich hinter dem Pförtner und ging vor den großen Gefäßen in den Leerdarm über.« Caecum frei beweglich auf Harnblase. Dickdarm links und dorsal, Dünndarm rechts und ventral.

14. Geipel, Fall 3 (nach Risel [09], Fall 19). Leber groß, nach links verschoben. Magen und Duodenum transponiert. Darmschleife nicht transponiert. Dünndarm rechts, Dickdarm links. Großes Netz fast völlig hinter den Dünndärmen.

IIc. Drehung der Darmschleife um 90° bei *Situs inversus aller übrigen Bauchorgane:*

15. Geipel, Fall 2 (nach Risel [09], Fall 40). Magen rechts, steil, darmähnlich. Pylorus rechts neben Wirbelsäule; Duodenum rechts, hufeisenförmige Krümmung. Flexura duod.-jej. rechts an der Wirbelsäule. Dünndarm im rechten und mittleren, zum Teil noch im linken Teil der Bauchhöhle und im kleinen Becken. Caecum und Colon links.

16. Mc. Gregor (bei Gruber [65]). Dickdarm gänzlich links, Dünndarm rechts. Die übrigen Organe transponiert.

17. Risel (09,1), Fall II. Leber unvollständig transponiert. Magen, Milz, Duodenum, Pankreas transponiert. Duodenum macht umgekehrt S-förmige Krümmung und geht dann ins Jejunum über, ohne durch das Mesenterium hindurchzutreten. Dünndarm rechts. Caecum in Höhe des 5. Lendenwirbels in Mittellinie. Dickdarm links.

IId. *Drehung der Darmschleife um 90° bei Situs viscerum abdominalium inversus totalis. Dünndarm links, Dickdarm rechts:*

18. Hickmann, Fall II (nach Risel [09], Fall 48).

19. Ssobolew. Duodenum geht mit kurzem Mesenterium versehen vom rechts gelegenen Magen nach links, biegt kaudalwärts, kehrt dann nicht nach rechts, sondern wieder nach links um und geht ohne scharfe Grenze in das Jejunum über. Caecum und Colon rechts, Rectum beginnt vor Articulatio sacroiliaca dextra. Mesenterium commune.

20. Toldt (89), Fall IX.

IIe. Drehung der Darmschleife um 90° bei *Situs viscerum abdominalium inversus mit Retransposition* (Risel) *einzelner Organe:*

α. Transposition der Bauchorgane, *Retransposition der Leber*; Dünndarm links, Dickdarm rechts:

21. Mc. Whinnie (bei Gruber [65]). Colon sigmoid. sehr groß.

22. Lochte (98).

23. Geipel, Fall 4 (nach Risel [09], Fall 30). Leber nicht transponiert, liegt in beiden Hypochondrien. Magen rechts; Pylorus $1^1/_2$ Querfinger rechts von Mittellinie. Duodenum quer nach links, mitten vor der Wirbelsäule kaudalwärts bis zur Mesenterialwurzel, mit welcher es verwachsen ist; dann kranialwärts unter den linken Leberlappen. Am Hilus der linken Niere Übergang in das Jejunum. Dünndarm im mittleren und linken Teil der Bauchhöhle am freien Rande des Mesenterium commune. Caecum drei Querfinger breit links von Mittellinie in der Unterbauchgegend, von da geht das Colon ascendens quer nach rechts; Dickdarm rechts dorsal vom Dünndarm.

β. Situs transversus, *Retransposition des Magens und Duodenums.* Dünndarm links, Dickdarm rechts:

24. Schelenz (nach Risel [09, 2], Fall 13).

γ. Drehung der Darmschleife um 90° bei gleichzeitiger Transposition. Sonst Situs solitus (Dünndarm links, Dickdarm rechts).

25. Gruber (64), Fall VIII. Magen fast longitudinal. Duodenum zeigt »doppelt S-förmige Krümmung, deren beide Abteilungen obendrein noch in der Gestalt einer Acht sich kreuzen«. Dickdarm rechts kaudal.

26. Toldt (89), Fall X.

27. de Quervain (02). Duodenum macht erst den gewöhnlichen hufeisenförmigen Bogen, läuft quer über die Wirbelsäule nach links, dann vor der linken Niere kranialwärts und wendet sich an der 10. Rippe mit scharfem Knick

kaudalwärts. Dünndarm links, hauptsächlich kaudal, geht ohne Überkreuzung des Dickdarms in Caecum über, das etwas rechts von Mittellinie liegt.

III. *Drehung der Darmschleife über 90°, aber unter 270°:*

a. *Dünndarm rechts, Dickdarm links; Flexura duod.-jej. aber schon dorsal unter der A. mesenterica sup. nach links getreten:*

28. Risel (09, 2), S. 709. Leber groß; tiefe Incisur unter Spitze des Proc. xiphoides. Pylorus dicht kaudal dazu. Duodenum beschreibt Achtertour, geht unter der A. mesenterica sup. nach links zur Flexura duod.-jej. Jejunum wendet sich wieder nach rechts. Caecum median etwa vor 5. Lendenwirbel. Flexura sigmoides ziemlich lang. Mesenterium commune.

29. Epstein (86). Leber groß, linke Hälfte größer als die rechte. Duodenum normal gelagert. Mesenterium commune.

30. Tandler, Fall III. Duodenum und einige Jejunumschlingen fixiert. Caecum links in Gegend der Flexura duod.-jej. Dickdarm links, aber fixiert, von Dünndarm überlagert.

31. Treitz, Fall B. Duodenum erst typisch hufeisenförmig gekrümmt, danach kurzes absteigendes Stück, schließlich wieder zurück durch die Wurzel des Dünndarmgekröses nach rechts, um erst über der rechten Niere in das Jejunum überzugehen. Dünndarm rechts und im kleinen Becken. Mesenterium commune.

32. Treitz, Fall C. Magen quer. Duodenum 40 cm lang, krümmt sich zuerst rechts kaudalwärts konvex, dann links kranialwärts konvex, kehrt hierauf quer durch die Radix mesenterii nach rechts zurück, wendet sich dort dicht rechts an der V. cava etwas kaudalwärts und geht endlich kaudal zur rechten Niere in das freie Jejunum über; es liegt mit allen diesen Krümmungen retroperitoneal. Caecum im kleinen Becken. Mesenterium commune.

Abweichend von Treitz nehmen wir an, daß in beiden Fällen der Anfang des Jejunum retroperitoneal liegt, und rechnen als Flexura duod.-jej. (links von der A. mesenterica sup.) im Falle B den nach der hufeisenförmigen Krümmung kaudalwärts umbiegenden Abschnitt, im Falle C den aboralen Schenkel der zweiten Krümmung.

33. Treitz, Fall D. Leber groß. Duodenum typisch. Jejunum mit 7 cm langem Stück an sehr kurzem Mesenterium links, geht dann wieder retroperitoneal durch die Radix mesenterii nach rechts und wird vor der rechten Niere frei. Caecum im kleinen Becken. Mesenterium commune mit V-förmiger Wurzel.

IIIb. *Die Flexura duod.-jej. mit Dünndarmanfang ist rechts geblieben, aber der Dickdarm hat seine Drehung mehr oder weniger ausgeführt:*

34. Rainer, Fall II. Caecum links am Rippenbogen; Colon von da median- und etwas kranialwärts unter das mit dem Mesenterium verwachsene Omentum majus, biegt dann ventral vom Pankreaskopf im Winkel zwischen Magen und Anfang des Dünndarms nach links in das Colon transversum um, das

kranial zu dem Anfangsstück nach links läuft. Colon descendens usw. normal. A. mesenterica sup. rechts von der Vene. Dünndarm selbst rechts von beiden, beginnt neben der ersten Lendenzwischenwirbelscheibe mit typischem, kurz aufsteigendem Segment; dann folgen zwei in sagittaler Richtung übereinander liegende Schlingen rechts von der Wirbelsäule, die sich in Höhe der dritten Zwischenwirbelscheibe in den mobilen Teil des Dünndarms fortsetzen. Von diesem »Duodenojejunalwinkel« beginnt die Radix mesenterii, die fast transversal orientiert ist — rechts etwas weiter kaudal als links. Die Einmündung des Dünndarms in das Caecum ist unter dem Mesenterium versteckt.

35. Ancel et Cavaillon. Das Dünndarmmesenterium ist nach unten geschlagen; auf ihm liegt das Caecum mit Appendix im linken Hypochondrium; die Kuppe des Caecums sieht nach links kaudal. Von dort das Colon parallel dem Colon transversum zu der sehr spitzen Flexura dextra: Anfang von Colon transversum und Ende des Colon ascendens berühren sich fast. Das Ende des Colon transversum beschreibt eine vollständige Schlinge. Flexura coli sin., Colon descendens und sigmoides bieten nichts Besonderes. Das Ileum mündet in aufsteigender Richtung links in das Caecum. Flexura duod.-jej. tief unter Mesenteriumwurzel versteckt, schwer zu bestimmen. Den Jejunumanfang auf 5—6 cm »on voit adhérer au feuillet inférieur du mésentère«.

Die Flexura duod.-jej. hat u. E. rechts von der Wirbelsäule unter dem Colon oder Mesocolon gelegen.

36. Sernoff, Fall 2. Männliche Leiche mittl. Alters. Caecum liegt in Höhe des 2. Lendenwirbels dicht kaudal zum Colon transversum, mit dessen Mitte durch Bindegewebsmembranen verwachsen. Proc. vermiformis median. Das Colon verläuft nach rechts ins Hypochondrium und biegt hier unter dem rechten Leberlappen unvermittelt in das normal gelegene Colon transversum um. Flexura duod.-jej. rechts von Wirbelsäule dorsal unter dem Caecum. Dünndarm beginnt anfänglich ventral zur rechten Niere, geht dann der Reihe nach in die Fossa iliaca dextra, in das kleine Becken, weiter in die linke Fossa iliaca, zur linken Nierenregion und schließlich in geradem Zuge kaudal zum Colon transversum über die Wirbelsäule hinweg nach rechts in das Caecum. Das Ileumende ist mit der dorsalen Bauchwand verwachsen. Duodenum ganz auf der rechten Seite der Wirbelsäule, hat die Gestalt eines verzerrten E. Das Mesenterium des Dünndarms mit breiter Wurzel quer an der Wirbelsäule in Höhe des 2.—4. Lendenwirbels.

IIIc. *Flexura duodeno-jej. und ein Anfangsteil des Jejunums sind unter der A. mesenterica sup. hindurch nach links gelangt; unvollständige Drehung des Dickdarms:*

37. Weinberg, Fall VII. Nach 70 cm Tiefenverlauf, im wesentlichen aus longitudinalen Schlingen bestehend, erscheint die erste Oberflächenschlinge des Dünndarms in der rechten Fossa iliaca, kaudal zu dem dem Leberrande angeschmiegten Caecum. Der entsprechende Abschnitt des Gekröses verläuft

in schräger Linie von der linken Nierengegend zur Spina il. ant. sup. dextra; der Dünndarm kehrt dann unter Bildung longitudinaler und einiger schräger Schlingen durch die Regio suprapubica ins linke Hypochondrium zur Flexura lienalis zurück, bildet hier einige teils oberflächliche, teils tiefliegende Transversalschlingen und begibt sich endlich transversal von der linken zur rechten Nierengegend, um in das Caecum zu münden.

Zur Herstellung typischer Verhältnisse hätte man den in der rechten Fossa iliaca gelegenen Jejunumabschnitt und gleichzeitig das links gelegene Ileum in einer halben Rechtsdrehung zu bewegen und das Caecum in die rechte Fossa iliaca zu ziehen.

IIId. *Flexura duod.-jej. und Anfang des Jejunum haben die Rechtsdrehung ausgeführt; Dickdarm liegt normal:*

38. Mall. Der Darm überschreitet im Anfangsteil des Jejunums die Mittellinie, legt sich in die rechte Fossa iliaca, geht weiter in das kleine Becken und in die linke Fossa iliaca und erstreckt sich aufwärts bis zum Anfang des Duodenums. Von da verläuft er ziemlich gerade am Colon descendens entlang und dann über den Beckeneingang hinweg zum Caecum.

Auch in diesem Falle müßte man mit dem größten Teil des Dünndarms eine halbe Rechtsdrehung ausführen, um normale Lagerung zu erhalten.

IIIe. *Unvollständige Drehung des Dünndarms, fehlerhafte Drehung des Dickdarms (Retropositio coli):*

39. Righetti. Caecum kranial rechts unter der Leber, mit Kuppe 0,5 cm über die Mediane nach links an große Kurvatur der Pars pylorica grenzend. Colon von dort kaudal-lateral-dorsalwärts auf Ventralfläche der rechten Niere, biegt hier in Colon transversum um, das dorsal zu Dünndarm und A. mesenterica sup. an dorsaler Bauchwand — bis zur Mediane nur leicht, von da nach links stärker kranialwärts — in das linke Hypochondrium verläuft zur Flexura sin. Colon descendens und sigmoides typisch. Das große Netz reduziert zu dünnen Strängen, die ohne Beziehung zum Colon transversum zwischen den Dünndarmschlingen ziehen, teils frei, teils mit Mesenterium verwachsen. Duodenum in Pars transversa sup. und descendens typisch, am Kranialrand des Colon transversum nach rechts bis in den Winkel zwischen rechtem und querem Colon (wo es dorsal, lateral und ventral mit Colon, medial mit den Vasa mesent. supp. in Berührung ist), kreuzt dann das Colon transversum ventral und geht ohne scharfe Grenze in Jejunum über. Ileum mündet von links kaudal her in das Caecum. Mesenterium commune für Dünndarm und Anfang des Colon ist in seiner Anfangsportion um die A. mesent. sup. wie ein Strick gedreht und mit Ventralfläche des Colon transversum leicht verwachsen, bildet fächerförmige, transversal gestellte kranialwärts aufsteigende Platte, die auf eine Strecke mit dem Lig. hepatocolicum verlötet ist.

IIIf. *Magenschleife transponiert, Darmschleife nicht transponiert. Dünndarm ist rechts geblieben, Dickdarm hat seine Drehung ausgeführt:*

40. Allmaras. Magen transponiert. Duodenum bildet eine nach links konvexe Schlinge, läuft dann transversal nach rechts, geht vor der rechten Niere in das freie Jejunum über. Ende des Dünndarms in der rechten Fossa iliaca, wo auch das Caecum liegt. Caecum und Colon ascendens frei beweglich an Mesenterium commune. Ende des Colon ascendens und Colon transversum fixiert. Flexura coli sin. normal. Endabschnitt des Dickdarms hat langes Mesocolon.

IIIg. *Unvollständige Drehung bei teilweisem Situs transversus:*

41. Geipel, Fall I. Situs transversus mit Retransposition der Magenschleife. Leber unvollständig transponiert. Magen links; Duodenum mit hufeisenförmiger Krümmung nach links; geht dann, ohne durch das Mesenterium hindurchzutreten, in ein Konvolut von Dünndarmschlingen über, die untereinander und mit der dorsalen Bauchwand verwachsen sind. Von diesen zieht ein Dünndarmteil unter dem Mesenterium vor der Wirbelsäule nach rechts und setzt sich in das am rechten Mesenteriumrande hängende Jejunoileum fort. Am vorderen und linken Mesenteriumrande das übrige Ileum, am hinteren das Quercolon. Caecum links kaudal und etwas ventral zu der Regio pylorica des Magens. Quercolon zieht nach rechts unter den rechten Leberlappen.

Der Anfang des Jejunum liegt also links von der A. mesenterica sup. statt rechts, wie es bei Transposition der Darmschleife sein müßte. Die Drehung des Dickdarms ist unvollständig.

IIIh. *Unvollständige Drehung bei teilweisem Situs transversus und fehlerhafte Drehung des Dickdarms:*

42. Toldt (89), Fall I. Transposition nur der Magenschleife. Leber groß, Incisur links; linker Leberlappen groß, stumpfrandig. Magen rechts; Pylorus etwas links von Mittellinie. Duodenum liegt links, Flexura duod.-jej. median. Erste Jejunumschlinge kreisrund, fixiert, geht rechts von Mittellinie in das freie Jejunum über. Jejunum und Ileum überdecken den größten Teil des Dickdarms. Caecum in rechter Fossa iliaca. Flexura coli dextra an Kaudalrand der rechten Niere; Colon transversum überschreitet vor dem Promontorium die Mediane, und steigt zum Kaudalrand des linken Leberlappens auf. Flexura coli sin. dorsal vom Duodenum. Quergrimmdarm nebst seinem Gekröse dorsal zum Dünndarmgekröse verlagert und vollständig — einerseits mit Dorsalfläche des Dünndarmgekröses, anderseits mit Mesocolon descendens — verwachsen.

In diesem Falle hat sich die Magenschleife im Sinne des Situs transversus angelegt, die Nabelschleife die normale Drehung um 90° ausgeführt, so daß aboraler Schenkel links, oraler Schenkel rechts stand. Die Drehung des Dünndarms ist dann — vielleicht infolge der falschen Drehung des Duodenums — ausgeblieben. Später hat sich der Dickdarm gedreht, aber nicht, wie normal, von links nach rechts, sondern von rechts nach links. Dadurch gelangte das Caecum unter und hinter dem Dünndarm hinweg in die rechte Fossa iliaca.

IIIi. *Transposition der Magenschleife; falsche Drehung der Darmschleife:*

43. Toldt (89), Fall XIII. Magen, Milz, Pankreas transponiert. Pars pylorica longitudinal; Pylorus rechts von Mittellinie an Gallenblase. Duodenum geht ventral zur Wurzel des Dünndarmgekröses links vom Pylorus mit scharfer Biegung direkt kaudalwärts, dann wieder, links dazu und fast median, kranialwärts zur Flexura duod.-jej. dicht an der Gallenblase. Übergang in das Jejunum ohne Durchtritt durch das Mesenterium. Caecum in Nabelgegend, annähernd median. Colon macht zunächst ventral zur Wirbelsäule, dorsal vom Dünndarmgekröse, eine kurze Schlinge nach rechts, die vor der Niere angewachsen ist. Mit einer zweiten, ebenfalls dorsal vom Dünndarmgekröse gelegenen Schlinge geht der Dickdarm dann über die Mediane hinweg in das Colon descendens über, welches mit der Flexura sigmoides ein gemeinschaftliches freies Gekröse besitzt.

In diesem Falle hat sich der aborale Schenkel der Darmschlinge zunächst normal in die linke Bauchhälfte und der orale in die rechte gedreht. Der Magen dagegen kam durch Linksdrehung in die rechte Bauchhälfte zu liegen. Die Darmschlinge führte dann aber statt einer Rechtsdrehung eine Linksdrehung aus, dadurch gelangte der Dünndarm ventral über die A. mesenterica sup. hinweg nach links und später das Caecum dorsal unter dem Dünndarm und seinem Mesenterium hinweg nach rechts.

Außer diesen Fällen von Ausbleiben, Unvollständigkeit und Fehlerhaftigkeit der Drehung sind schließlich auch noch Fälle bekannt von

IV. *Überdrehung der Darmschleife:*

44. Epstein und Soyka. Caecum und Colon ascendens sind so um den Dünndarm und dessen Mesenterium geschlagen, daß sie von der Gegend des Lig. hepatocolicum schräg in leichtem Bogen nach links und unten bis in die Nähe der Fossa iliaca sin. verlaufen. Das ganze Mesenterium des Dünndarms hat sich an seiner Wurzel »einhalbmal spiralig um seine Axe von rechts nach links gedreht«, dabei erscheint die Wurzel des Mesenteriums stark in die Länge gezogen und bedeutend verschmälert. Die Pars transversa inf. duodeni »tritt an der Radix mesenterii an ihrem oberen Rande unter das rechte Blatt des Mesenteriums, verläuft eine kurze Strecke innerhalb der Radix, um sodann unter dem Colon ascendens auszutreten. Durch die Drehung der Mesenterialwurzel nimmt nun der in letzterer befindliche Abschnitt des Duodenums an der Drehung teil, und zwar um seine eigene Axe, und es ist an der Übergangsstelle der Pars perpendicularis in die P. horizontalis inf. vollständiger Verschluß eingetreten«. Caecum und Colon ascendens besitzen noch ein freies Mesenterium, »das unmittelbar in das Mesenterium des Dünndarms übergeht, dabei jedoch sehr kurz ist, so daß es in der Gegend der Flexura hepatica fast unmittelbar in die Radix mesenterii übergeht, und der eben aus der Radix austretende Teil des Duodenums unterhalb der Flexura hepatica zu liegen kommt; dagegen erscheint das Mesenterium des Colon transversum und der Flexura

sigmoid. ungewöhnlich lang. Alle diese Mesenterien fließen schließlich zu der bereits geschilderten schmalen, strangartigen und in die Länge gezogenen Radix zusammen«.

Die Annahme der Verfasser, daß diese Axendrehung vielleicht bei der Geburt entstanden sei, können wir nicht teilen, halten vielmehr eine verhältnismäßig frühe Störung der embryonalen Entwicklung für wahrscheinlich.

45. Rainer, Fall III. Duodenum typisch. Caecum ventral und links, lateral vom Duodenojejunal-Winkel, von letzterem durch das Omentum majus getrennt. Das Omentum aber ist gleichzeitig mit beiden, ferner rechts vom Caecum mit der kranialen Fläche des Mesenteriums, links vom Caecum mit dem Peritoneum der dorsalen Bauchwand verwachsen.

Drehung der Nabelschleife hier ca. 270° mehr wie normal.

46. Phelip. Das kolossal erweiterte Caecum nimmt fast den ganzen Bauch raum ein. Processus vermiformis präcäcal. Dünndarmschlingen dorsal und rechts vom Caecum. Der Dünndarm ist zweieinhalbmal von rechts nach links torquiert. Mesenterium commune bis zur Mitte des Colon transversum. Das Duodenum ist in der linken Hälfte seines 3. und im 4. Abschnitt nicht mit der dorsalen Bauchwand verwachsen, sondern um die Axe der (erweiterten) Vasa mesenterica torquiert. Der 2. und die erste Hälfte des 3. Duodenumabschnittes so stark erweitert, daß sie zuerst für den Magen gehalten wurden. Flexura coli sin. S-förmig.

Versuch einer Analyse der atypischen Darmlagerung in unserem Falle.

Unser Fall ist einzureihen hinter die Fälle 35 (Ancel et Cavaillon) und 36 (Sernoff, Fall 2). Die primitive Darmschleife hat die erste typische Drehung von 90° ausgeführt, wodurch der orale Schenkel rechts, der aborale links zu liegen kam. Dann müssen Verhältnisse eingetreten sein, die die weitere Rechtsdrehung der Darmschleife an einer ausschlaggebenden Stelle verhinderten. Wir haben gesehen (s. o. S. 29 ff.), daß die reguläre Drehung über 90° sich einleitet mit dem Vordringen der Flexura duodeno-jej. nach links, dorsal um die Vasa mesenterica supp. herum, eine Bewegung, die gleichzeitig einen Teil des Pankreaskopfes als Processus uncinatus um die Gefäße herumschlägt. Diese Bewegung ist nicht zustande gekommen, ist sogar in ihr Gegenteil verkehrt worden, indem die Pars descendens duodeni an ihrem kaudalen Ende nach rechts abbiegt. Was wir in der Beschreibung als kaudalen Abschnitt der Pars descendens bezeichneten, ist offenbar nichts anderes, als die eigentliche Pars transversa inf., während der als solche bezeichnete Abschnitt de facto der Flexura duod.-jej. entspricht. Diese Teile sind also nicht nur fehlerhafterweise rechts geblieben, sondern auch noch etwas lateralwärts verdrängt und, wie sich aus dem folgenden erschließen läßt, sicher schon sehr früh breit an der dorsalen Bauchwand angeheftet worden. Die ersten Jejunumschlingen mußten sich also in die Gegend der rechten Darmbeingrube lagern. Der Zeit

nach, und das jedoch nicht die ersten Schlingen: wir sahen vielmehr bei unseren Embryonen die früheste Schlingenbildung im Nabel und wenig später kaudal vom Nabelring an der ventralen Bauchwand auftreten, an beiden Stellen mit der ausgesprochenen Tendenz, das Caecum und den Anfang des Colonschenkels der Darmschleife kaudal und von links zu umfassen, so daß die Schleifendrehung auf 180° vom Dünndarmschenkel aus an dessen Basis und aboralem Ende eher durchgeführt ist, als in der dem Anfang des Jejunum entsprechenden Mitte. In unserem Falle konnte infolge der Fixation des basalen Abschnittes des Dünndarmschenkels die Drehung über 90° zunächst nur in der Gegend des Schleifenscheitels geschehen; die hier sich bildenden Schlingen rückten nach links (und kranialwärts) in die Konkavität des Colonbogens, die später entstehenden Jejunumschlingen blieben rechts und kaudal in der Bauchhöhle. Sie mußten, da eine Beckenhöhle noch fehlte, mit wachsender Zahl und Größe den links liegenden Schlingenknäuel vor sich her kranialwärts und entlang dem von Bauchwand und Unterfläche der Leber dargestellten Gewölbe wieder nach rechts hin treiben. Der Colonbogen, der in seinem Nabelschleifenabschnitt den Schlingenknäuel rechts und kranial, in seinem absteigenden Abschnitt dorsal umfaßt, wurde durch diesen rotierenden Schub des Dünndarms im Bogenscheitel gefaßt und kranial-dorsalwärts nach rechts gepreßt. Bei dem früher erwähnten langsameren Wachstum des Colon war dabei eine Zerrung unvermeidlich, und die Gegend vor der rechten Niere wurde erreicht, ehe das interstitielle Längenwachstum recht zur Geltung gekommen war. Als es dann energischer einsetzte, war unter dem Druck des andrängenden Dünndarms offenbar bereits das Mesocolon des absteigenden Colonbogenschenkels von der Mediane ab nach links mit der dorsalen Bauchwand breit verlötet und dadurch der zugehörige Colonabschnitt festgelegt. So wird die geringe Ausbildung der linken Hälfte des Colon transversum und der Flexura sin. verständlich. Dagegen erfuhr die Entwicklung der Flexura sigmoides höchstwahrscheinlich durch das Vordrängen des Dünndarmknäuels eine gewisse Förderung, indem in dieser Gegend bei der Art der Bewegung ein kranialventralwärts wirkender Zug entstehen mußte: Lage und Form des Colon sigmoides sprechen dafür. Der rechte Abschnitt des Colon transversum, das Colon ascendens und das Caecum sind in unserem Falle mit Sicherheit aus dem Colonschenkel der primitiven Darmschleife abzuleiten. Bei typischer Entwicklung entsteht zweifellos noch ein Teil des links von der Mediane liegenden Quercolons aus diesem Schenkel, indem sein Mesocolon bei der Verlängerung des Darmes eine Verschiebung nach links hin zuläßt. Durch die besonderen Umstände unseres Falles war der Schenkel an seinem dorsalen Ende in der Mediane auf der Radix mesenterii vorzeitig fixiert, anderseits aber auch in beträchtlicher Länge nach rechts an die dorsale Bauchwand gepreßt; nur das Caecum und die angrenzende Partie teilten dies Schicksal nicht, da sie ja ursprünglich am weitesten ventral gelegen und in unmittelbarem Zusammen-

hang mit dem vordringenden Dünndarmknäuel durch dessen leicht rotierende Bewegung eher gegen die ventrale Bauchwand geschoben oder gezogen werden mußten. Der letztere Umstand konnte auf das Längenwachstum nur begünstigend einwirken, gab aber im Verein mit den in der rechten Fossa iliaca sich ansammelnden Schlingen des Jejunumanfangs ein direktes Hindernis für die Anlagerung des Caecums an die Bauchwand ab. Dem in dem Winkel zwischen rechter Niere und Leber an die Bauchwand gepreßten Colonabschnitt blieb nur geringe Ausdehnungsmöglichkeit: von links und kranial her drängte die Masse des Ileum, von kaudal (rechts) das wachsende Jejunum. Die Ausdehnung bei der Verlängerung geschah etwa in der Resultante dieser beiden Komponenten und es ergab sich eine Zusammenstauchung des Dickdarms an und in der Nähe der Flexura dextra, wodurch die Fixation dieses Abschnittes an der dorsalen Bauchwand beschleunigt werden mußte. Das Mesocolon ascendens und das Mesocolon transversum für den rechten Abschnitt des Quercolons ist ein Teil des Mesenteriums der primitiven Darmschleife. Bei typischer Entwicklung des Dünndarms wird es durch diesen von links und kaudal her entfaltet und kranialwärts nach rechts geschoben. Eine flächenhafte Aufpressung auf die dorsale Bauchwand, wie sie sich am Mesocolon descendens aus den topographischen Verhältnissen von selbst ergibt, kann rechts zunächst nicht eintreten, sondern es kommt anfangs nur zu einer linearen, etwa transversal über die Pars descendens duod. und die rechte Niere ziehenden Anlagerung zwischen rechtem Leberlappen und Dünndarmknäuel, wodurch von dem gemeinsamen Mesenterium eine schmale Portion als Mesocolon transversum (dextrum) abgefaltet wird. Erst später, mit der Verlängerung des dem Caecum benachbarten Colonabschnittes zum Colon ascendens legt sich von der Flex. coli dextra her das dabei entstehende Mesocolon ascendens rechts von der Wirbelsäule an die dorsale Bauchwand breit an, hauptsächlich unter dem Einfluß der von links und ventral her dringenden Dünndarmschlingen. In unserem Falle ist sichtlich der Bildungsmodus des Mesocolon transversum dextrum der gleiche gewesen. Eine Komplikation trat nur dadurch ein, daß das Colon in der Gegend der Flexura dextra schon früh fixiert wurde. Dagegen erwuchs für die Anlagerung des Mesocolon ascendens ein unüberwindliches Hindernis in den die rechte Fossa iliaca einnehmenden Jejunumschlingen, die durch ihren Zusammenhang mit dem retroperitoneal rechts gelegenen Duodenum dorsal zu dem Mesocolon ascendens bleiben mußten. Nur das Colon ascendens gelangte dorso-lateral an die Bauchwand und heftete sich hier an; sein Mesocolon wurde, emporgewölbt durch die Jejunumschlingen, kranial teilweise gegen das Mesocolon transversum dextrum gepreßt und verlötet, so daß die S. 12 geschilderten komplizierten Verhältnisse entstanden.

Daß diese Analyse unseres Falles im wesentlichen richtig ist, wird durch das Verhalten der Blutgefäße bezeugt. In dem sagittal gestellten Mesenterium der primitiven Darmschleife gehen die Arterien zum oralen Schenkel

(Aa. jejunales et ileae) kranialwärts, die zum aboralen Schenkel (Aa. ileocolica und colica media) kaudalwärts aus der A. mesenterica sup. ab. Die Rechtsdrehung der Darmschleife äußert sich auch an der A. mesenterica sup. als entsprechende Torsion um die Längsaxe, zentralwärts etwa bis zum Kaudalrand des Pankreas und zum Ursprung der A. pancreaticoduodenalis inf. einschließlich. Dadurch kommen die Ursprünge der Dünndarmäste nacheinander rechts, dann kaudal, schließlich links, die der Dickdarmäste schließlich rechts zu liegen. Der Stamm der V. mesenterica sup., der sich nach der Drehung der Darmschleife um 90° ventral auf dem Stamm der Arterie befindet, rückt bei 180° an dessen rechte Seite und wird bei 270° von den Dickdarmästen ventral überkreuzt. In unserem Falle wurde die Drehung der Darmschleife für den Anfangsteil des Dünndarmschenkels durch vorzeitige Fixation bereits bei 90° beendet, damit aber auch die Torsion des zugehörigen Stückes der A. mesenterica sup. Da aus diesem Stück auch die beiden Dickdarmgefäße entspringen, so mußte deren Anfangsabschnitt nach links gerichtet bleiben, denn die Zeit, in der noch eine »Wanderung« eines Gefäßastes auf dem Umfang eines Stammes ausgeführt werden konnte, war längst vorüber. Die weitere Torsion der A. mesenterica sup. betraf nur deren Endabschnitt, und die Aa. colica media und ileocolica folgten ihrem Darm, indem sie sich ventral um die Vena mesenterica sup. herum nach rechts und kaudalwärts schlangen.

Nach allem besteht wohl kein Zweifel darüber, daß die atypischen Verhältnisse in dem vorliegenden Falle auf die fehlerhafte Lagerung und Fixation des aboralen Duodenumabschnittes zurückzuführen sind. Weniger leicht ist die Antwort auf die Frage nach den ursächlichen Momenten dieser Verlagerung des Duodenums. Es ist zweierlei geschehen: einmal wurde die Bildung einer Duodenojejunalschleife dorso-kaudal an den Vasa mesenterica supp. vorüber nach links verhindert, zweitens wurde das Duodenumende mit dem Anfang des Dünndarmschenkels der primitiven Darmschleife nach rechts, wie wir annehmen dürfen, in den Winkel zwischen Niere und Keimdrüse gedrängt. Ein Hindernis für das Unterschieben der Duodenojejunalschlinge nach links mußte sich schon einstellen, wenn die Vasa mesenterica supp. von kranial-ventral her gegen die dorsale Bauchwand gepreßt wurden. Dafür kommt, in Rücksicht auf die Zeit, in der dieser Prozeß sich abgespielt haben muß, nur die Leber in Betracht, und von dieser wiederum, da der Druck offenbar ziemlich genau median gewirkt hat, die in jenem Stadium mächtige V. umbilicalis. Wir sahen an den von uns untersuchten Embryonen in einem Falle (VII) die Leber teilweise in den Nabel eingetreten, die da gelegenen Darmschlingen umgreifend, in einem anderen Falle (X) die V. umbilicalis von rechts her fest an die Pars descendens duodeni gepreßt; jedenfalls verläuft die Nabelvene in der 5. Embryonalwoche intraabdominal unmittelbar kranial auf der Darmschleife hin, und es genügt schon eine etwas stärkere Entwicklung der Leberunter-

fläche, um die Vene gegen die um 90° gedrehte Darmschleife bezw. deren Mesenterium und dadurch dieses an die dorsale Bauchwand zu drängen. Ist dies aber geschehen, der Weg für die Duodenojejunalschlinge nach links gesperrt, so bleibt dieser keine andere Möglichkeit, als sich an der dorsalen Bauchwand nach rechts zu schieben, da sonst der Raum gänzlich von dem rechten Leberlappen ausgefüllt wird. Daß in unserem Falle die Leber jener Periode von ungewöhnlicher Größe gewesen sein muß, zeigt sich ja auch in dem bereits (S. 20 ff.) besprochenen atypischen Verhalten des Magens. Wir halten es danach für höchst wahrscheinlich, daß die den Ausgangspunkt für die atypische Darmentwicklung bildende Verlagerung des Dünndarmendes nach rechts die Folge eines abnormen Druckes von seiten der durch die Leber auf das Mesenterium der primitiven Darmschleife gedrängten Nabelvene gewesen ist.

In dem Falle 35 (Ancel et Cavaillon) liegt das Caecum im linken Hypochondrium, die Flexura coli dextra an normaler Stelle. Man braucht nur das Caecum nach rechts gegen die Fossa iliaca dextra bewegt zu denken, um eine der unserigen analoge Darmlagerung zu erhalten. Ancel und Cavaillon sind der Ansicht, daß sich die Lage des Darmes nach der Drehung der Darmschleife, aber vor Beginn der Fixation des Colons und Caecums entwickelt habe. Das Mesenterium habe dann eine abnorme Drehung um 180° von rechts nach links gemacht (um die Axe der A. mesenterica sup.), wodurch Caecum und Dünndarmende in das linke Hypochondrium gekommen seien, und die eigentlich untere Fläche des Mesenteriums zur oberen geworden sei. Wir halten es für wahrscheinlicher, daß der vorliegenden Darmlagerung ein Rechtsbleiben des Duodenums und des primitiven Dünndarmschenkels zugrunde liegt.

Im Falle 36 (Sernoff) findet sich das Caecum kaudal zum Colon transversum, mit diesem verwachsen. Die Flexura duod.-jej. liegt dorsal zum Caecum; das Ende des Dünndarms kehrt ventral auf seinen Anfang zurück. Schiebt man das Caecum mit seinem Ileumende gegen die rechte Darmbeingrube, so stimmt der Situs mit dem unseres Falles überein. Sernoff führt die ungewöhnliche Lage des Caecums auf adhäsive Entzündungsvorgänge zurück, die sich etwa in der 6. Embryonalwoche abgespielt haben; die Spuren dieser Entzündung sieht er in »fibrösen, zwischen Caecum und Colon transversum ausgespannten Membranen«. »Die in diesem Zeitpunkte zwischen Caecum und Colon transversum, sowie zwischen dem Ende des Ileum und der Wirbelsäule vollzogene Verwachsung setzte der Umbiegung des Duodenums nach links ein Hindernis entgegen, das Duodenum verblieb infolgedessen dort, wo es in dem erwähnten Entwicklungsmomente sich fand, d. h. an der rechten Seite der Wirbelsäule.« Die Unhaltbarkeit dieser Ansicht ergibt sich aus der einfachen Anschauung der Darmverhältnisse eines sechswöchigen Embryo. Das Primäre ist in diesem wie in unserem Falle sicher die Verlagerung des Duodenum und die partielle Hemmung der Drehung des Dünndarms über 90° gewesen. Unsere Analyse läßt sich fast vollständig anwenden; die Verdrängung des Caecum

mit dem Ileumende gegen das Colon transversum ist leicht daraus zu verstehen, daß der Knäuel der rechts gelegenen Jejunumschlingen zu voluminös war, als daß von links her sich das Ileum mit seinem Mesenterium hätte darüber hinwegschieben können. Die »fibrösen Membranen« können sehr gut aus einfachen, nicht entzündlichen Verlötungen der benachbarten Darmteile hervorgegangen sein, die durch den bei der Peristaltik der Darmabschnitte entstehenden, immer wiederkehrenden Zug mehr oder weniger ligamentösen Charakter angenommen haben.

Es ist nicht unsere Absicht, hier alle aus der Literatur aufgeführten Fälle auf ihre Genese hin zu betrachten, zumal bei vielen die Schilderung nicht eingehend genug ist, um die nötigen Anknüpfungspunkte für die Konstruktion des Mechanismus der Darmdrehungen zu bieten. Dagegen dürfte es von Interesse sein, einmal zusammenzustellen, welche Auffassungen über die ursächlichen Momente für das Zustandekommen der typischen und atypischen Darmlage geäußert sind.

Versuch einer Darstellung des Mechanismus bei der Entwicklung der typischen Eingeweidelage.

Nach Toldt (79) kann von einer Drehung und Aufstellung des Dickdarms im Sinne eines selbständigen oder aktiven Vorganges nicht die Rede sein. Die Bewegung des Dickdarms nach rechts ist lediglich eine Folge der dem Wachstum parallel gehenden Lageveränderung des Ileums. »Das Caecum ist dem Ileum nach rechts und abwärts gefolgt.«

Ähnlich äußert sich Minot. Broesike sieht als Grund der Rechtsbewegung des Dickdarms die Verwachsung an, die der hoch oben links, unweit der Medianlinie gelegene Dickdarmabschnitt mit der Pars descendens duodeni eingeht. Wenn das Duodenum aus der sagittalen in die frontale Ebene übergeht und sich der hinteren Bauchwand nähert, kommt dadurch der verwachsene Dickdarm nach rechts.

Tarenetzki meint, daß die Drehung des rechten Colonendes durch Entwicklung des unteren Teiles des Bauchraumes, vorzüglich des kleinen Beckens hervorgerufen wird. Das Ileum tritt herab und dadurch übt es eine ziehende Wirkung auf den frei beweglichen Teil des Colons aus.

Nach Mall ist »die Lageveränderung des Darmes und seine zukünftige Aufwindung eine Folge des Herabsteigens der Baucheingeweide, verbunden mit dem verhältnismäßig raschen Wachstum des Dünndarms«. Der Dickdarm wächst zunächst nicht so rasch. »Wenn der Dünndarm zu Windungen gefaltet wird, beginnt er sich im ganzen um eine Axe zu drehen, welche identisch mit der des Dickdarms ist. Durch diesen Vorgang wird der Dünndarm allmählich von der rechten Seite des Körpers nach der linken gedreht und dabei unter die A. mesenterica sup. gerollt.«

Weinberg nimmt an, daß zum Teil Ursachen innerer Art vorliegen, Wachstumseigentümlichkeiten, die wir noch nicht näher kennen; außerdem möglicherweise die jeweiligen Lagebeziehungen zu den mehr fixen nachbarlichen Organen.

Auch der Schwere wird von mancher Seite (Righetti u. a.) ein bestimmender Einfluß auf die Darmlage zuerkannt. Der Grund für die Axendrehung des Magens wird von Treitz, Toldt (03), Enders (bei Toldt) in einer Korrelation zwischen Wachstum der Leber und des Magens gesehen, besonders in der asymmetrischen Ausbildung der beiden Leberhälften.

Maurer unterscheidet mit Martin, Stoss, Rückert bei der Magendrehung zwei wesentlich verschiedene Stadien. Der erste gleichsam die Drehung einleitende Prozeß ist das Längenwachstum des epithelialen Darmrohres, ein phylogenetisch alt ererbter Vorgang, dessen Grund im Darmrohr selbst liegt. Der zweite Vorgang, bei dem unter Verlängerung des Mesogastrium eine Drehung des ganzen Magens eintritt, ist durch Einflüsse der umgebenden Organe veranlaßt, speziell des Herzens, der großen Venenstämme und der Leber.

Der Einfluß der durch das Wachstum des Rumpfes und der parenchymatösen Organe, besonders der Leber, geschaffenen Raumverhältnisse wird verschiedentlich hervorgehoben (Treitz, Henke, Weinberg, Toldt).

Über die Herkunft einzelner Darmabschnitte bestehen geteilte Meinungen. Während die Mehrzahl der Autoren (His [80], Toldt [03] u. a.) in der Grenze zwischen Nabelschleife und Enddarmstück die spätere Flexura coli sin. sehen, läßt Klaatsch (nach Maurer) das Colon transversum aus dem Enddarmstück entstehen. Treitz ist durch Sektion von Embryonen zu der Ansicht gekommen, daß die Flexura coli dextra schon frühzeitig fixiert ist, und daß das Colon ascendens und das Colon transversum unter gleichzeitigem Wachstum sich aufstellen. Nach His und Broesike gehen Pars horizontalis inf. und Pars ascendens duodeni aus der Nabelschleife hervor, nach Toldt nur die Pars ascendens während Pars horizontalis durch Auswachsen des Duodenums entsteht.

Bei eingehender Betrachtung erscheint uns der Mechanismus, der den Darm in seine definitive Lage bringt, recht kompliziert. Obwohl bereits im Vorhergehenden diese Frage mehrfach gestreift ist, wollen wir hier doch noch einmal im Zusammenhange darlegen, welche Vorstellung wir uns aus den Befunden an Embryonen und aus einer kritischen Betrachtung der aufgeführten Anomalien über den Ablauf dieses Prozesses geschaffen haben. An Komponenten sind beteiligt: das Darmrohr, die Bauchhöhle und daneben noch Organe in der letzteren, die zum Teil mit dem Darmrohr in Verbindung stehen. Das Darmrohr besitzt die erblich inhärente Fähigkeit, bereits ohne funktionelle Beanspruchung, also durch Selbstdifferenzierung im Sinne Rouxs, sehr erheblich und rasch in die Länge zu wachsen. Da demgegenüber die gleichzeitige

Längenzunahme der Bauchhöhle kaum in Betracht kommt, ist der wachsende Darm genötigt, sich in Windungen zu legen. Das kann er aber nur, soweit es seine eigene Befestigung und der von den anderen Organen in der Bauchhöhle übrig gelassene Raum gestatten. Die eigene Befestigung des Darmrohres besteht zunächst in dem primitiven Mesenterium, dessen parietale Haftlinie longitudinal median an der dorsalen Bauchwand hinläuft und sich in ihrem Längenwachstum nach dem der Rumpfwand richtet. Die viscerale Haftlinie folgt der Verlängerung des Darmrohres, wirkt aber dabei wie ein, wenn auch nur geringer, streifenförmiger Widerstand. Dadurch wächst der Darm in den dem Mesenterium abgekehrten Wandpartien rascher, kann sich aber nicht in beliebige, sondern nur in alternierende Windungen legen. Weitere Befestigungen des Darmrohres an die Umgebung gehen von seinem Ventralumfange ab: das Omentum minus und der Gallengang zur Leber, der Dottergang (nur in früher Entwicklungszeit) zum Nabel. Durch diese ventralen Verbindungen werden am Darmrohr drei Segmente markiert, die man gröblich als Magen-, Dünndarm- und Dickdarmsegment bezeichnen darf. Zwischen den drei Segmenten bestehen nun beträchtliche Unterschiede in der Verlängerungsfähigkeit, indem das Dünndarmsegment die beiden anderen weit übertrifft; Magen- und Dickdarmsegment wachsen langsamer, so daß die Verlängerung des Mesenteriums Schritt halten kann, und es nicht, wie bei dem raschen Wachstum des Dünndarms, zur Bildung alternierender Windungen kommt. Beim Magen wird dies noch durch die zweiseitige Anheftung verhindert, höchstwahrscheinlich aber teilweise auch durch das Andrängen der Leber. Die Fixation des Darmrohres im Nabel führt zur Bildung der primitiven Darmschleife, wobei wiederum der Einfluß der enorm wachsenden und den Bauch auch in sagittaler Richtung ausweitenden Leber nicht von der Hand zu weisen ist. Dies Organ beherrscht um die Zeit der ersten Entfaltung des Darmrohres die Bauchhöhle so vollständig, daß nur noch für die wandständigen Organe Raum bleibt. Auch die Darmschleife wird beiderseits von Leber umgriffen; kaudal zur Darmschleife ist Bauchhöhle noch so gut wie nicht vorhanden. Dagegen bietet die Ausstülpung der Bauchhöhle in den Nabelstrang freien Raum, hauptsächlich kaudal zum Scheitel der Darmschleife. Hier tritt denn auch an dieser die erste Drehung um 90° auf, die den aboralen Schleifenschenkel links neben den oralen bringt, und hier haben demnächst die ersten am Scheitelende des oralen Schenkels sich entwickelnden Dünndarmschlingen Gelegenheit, kaudal um das Scheitelende des aboralen Schenkels nach links vorzuwachsen, da kranial der Weg durch die breit der Darmschleife aufsitzende Leber gesperrt ist. Das Längenwachstum des aboralen Schleifenschenkels ist bei der Drehung der Schleife um die ersten 90° sichtlich viel weniger von Bedeutung als das des oralen Schenkels, der bei seiner Verlängerung die anfänglich gestreckte Form verliert und kaudalwärts nach rechts ausweicht, da nach links von ihm der Strang der obliterierten Dottersackgefäße und gleich

daneben die große Nabelvene liegt. Vorläufig ist dann wegen der seitlichen Einengung durch die beiden Leberlappen eine weitere zu Schlingenbildung führende Verlängerung des Dünndarmschenkels intraabdominal gehemmt. Nur am dorsalen Ende dieses Schenkels, am Übergang gegen das Magensegment, ist unterdessen Raum geschaffen, in dem die Duodenojejunalschlinge sich nach links schieben kann. Das aborale Ende des Magensegmentes hängt durch den Gallengang verhältnismäßig kurz mit der Leber an deren Pforte zusammen. Eine Verlängerung des Darmrohres an dieser Stelle muß zur Bildung einer Schlinge führen, die sich in einer Transversalebene rechts um das Bündel der großen Lebergefäße herumlegt und in ihrer Konkavität die Einmündung des Gallenganges hat. Durch die Massenzunahme der dorsalen Leberpartien wird die Leberpforte und die dicht daran gepreßte (Duodenum-) Schlinge von der dorsalen Bauchwand in sagittaler Richtung abgerückt, dadurch gleichzeitig das kaudal zu der Schlinge in das primitive Mesenterium der Darmschleife ziehende Bündel der Vasa mesenterica supp. ventralwärts etwas angehoben, und es ergibt sich jetzt kaudal zum Pankreas und zu den Mesenterialgefäßen ein Locus minoris resistentiae, an dem eine frontal gestellte Darmschlinge nach links getrieben werden kann. Diese Schlinge enthält in ihrem kranialen Schenkel, von dem Gallengang ab bis zum links gelegenen Scheitel, das Material für Pars descendens, transversa inf. und ascendens duodeni und stammt von dem nicht in den oralen Schenkel der primitiven Darmschleife aufgenommenen Abschnitt des Dünndarmsegmentes. Mit zunehmendem Wachstum des kaudalen Rumpfendes vergrößert sich auch die Bauchhöhle kaudal zur Darmschleife. Der aborale Schleifenschenkel verhält sich ebenso wie der wandständige Enddarm noch eine Zeitlang ziemlich passiv, während der Dünndarmschenkel jetzt in seiner ganzen Länge Schlingen produziert und nach links, kaudal unter dem Colonschenkel hindurchschiebt: noch immer wächst der rechte Leberlappen so stark, daß eine Ansammlung von Dünndarmschlingen in der rechten Bauchhälfte nicht eintreten kann. Der Dünndarmknäuel staut sich, ein gleichmäßig über die ganze Länge von der Flexura duodeno-jej. bis zum Ileumende verteiltes interstitielles Wachstum angenommen, in der Richtung gegen die linke Darmbeingrube ventralwärts auf; die dicht an- und übereinander gepreßten Schlingen nehmen dabei rein zwangsmäßig im Jejunumabschnitt wesentlich transversale, im Ileumabschnitt longitudinale, in der Mitte und mehr in der Tiefe (dorsal) eine indifferente Lage ein. Dieses Lateral-kaudal-ventralwärts-Drängen der Dünndarmmassen kann nicht ohne Einfluß auf den Enddarm bleiben: er wird während seines langsamen Längenwachstums links hin gegen die dorsale Bauchwand gedrängt und lateralwärts geschoben, erfährt aber an der Übergangsstelle in das Becken durch die leichte Rechtsrotation, die bei der Aufstauung des Dünndarmknäuels entlang der Konkavität der Bauchwandung zustande kommen muß, zweifellos noch eine besondere Zerrung, die vielleicht für die Bildung der

Flexura sigmoides von Bedeutung ist. — Der Colonschenkel der Darmschleife verbleibt bis nach dem Schluß des Nabelringes ziemlich unverändert in seiner sagittalen Lage, durch die kaudal unter ihm sich ansammelnden Dünndarmschlingen gegen die Unterfläche der Leber gepreßt. Ganz allmählich wird er dann durch den links und kaudal unter ihm anschwellenden Dünndarmknäuel über die Unterfläche der Leber dorsalwärts geschoben, gleichzeitig aber durch die erwähnte Rechtsrotation des Knäuels über dessen Wölbung hinweg direkt an die dorsale Bauchwand befördert, durchläuft also bei annähernd feststehendem dorsalem Ende einen Winkel von 90°. Die Rechtsrotation innerhalb des Dünndarmknäuels ist auch hier ein wesentlicher Faktor: der Dünndarm rollt sich nicht nur allmählich unter dem Colonschenkel nach links hin dorsalwärts weg, sondern die von links und ventral her drängenden Schlingenmassen wälzen sich auch auf die kraniale Fläche des primitiven Mesenteriums, entfalten dabei auch dessen Randteil, an dem der Colonschenkel hängt und legen ihn flach an die dorsale Bauchwand. Das Caecum und die nächst angrenzende Dickdarmpartie machen den Weg bis zur dorsalen Bauchwand nicht ganz mit infolge ihrer Verbindung mit dem Ileumende: dies liegt zwar, vor der Verschiebung, mit dem Caecum ventral-kranial über dem Dünndarmknäuel, wird aber bei dessen Rotation am rechten Umfang des Knäuels kaudalwärts nach links mitgezogen, so daß das Caecum mehr lateral-ventral an der Unterfläche des rechten Leberlappens bleibt. Der Übergang des Caecumabschnittes in den an die Rückwand des Bauches geschobenen Teil des Colonschenkels ist häufig schon frühzeitig durch eine schärfere Biegung ausgezeichnet, die künftige Flexura coli dextra. Wenn diese erst dorsal fixiert ist, beginnt (verhältnismäßig spät) der Caecumabschnitt zum Colon ascendens auszuwachsen, vielleicht teilweise unter dem Einflusse des Zuges der Ileumperistaltik. Der an die dorsale Bauchwand gelagerte Abschnitt des Colonschenkels wird im wesentlichen zur rechten Hälfte des Colon transversum. Dessen linke Hälfte bis zur Flexura sin. entsteht aus dem bogenförmigen Verbindungsstück zwischen dorsalem Ende des Colonschenkels der primitiven Darmschleife und Enddarm. Dieses Stück spannt sich anfangs dorsal über die nach links vordringenden Dünndarmschlingen hinweg, nachdem es bereits durch den Scheitel der Duodenojejunalschlinge etwas nach links gedrängt war. Während dann der absteigende Teil des Enddarmes durch den Dünndarmknäuel lateralwärts und allmählich in die Lage des späteren Colon descendens geschoben wird, folgt das Verbindungsstück naturgemäß, empfängt aber wahrscheinlich durch die Zerrung einen Anreiz zu stärkerem Längenwachstum. Dadurch streckt es sich erst mehr in transversaler Richtung, wird aber bei weiterer Verlängerung mit dem linken Ende kranialwärts geführt und biegt da in immer spitzer werdendem Winkel, der Flexura sin., in das Colon descendens um. Der Dünndarmknäuel drückt dann den so entstandenen, verhältnismäßig langen Dickdarmabschnitt zwischen Leber und dorsaler Bauchwand an die

große Kurvatur des Magens. Die weitere Entwicklung ist abhängig von dem Verhalten der Leber, des Magens und des Dünndarms.

Die Leber, durch ihr rapides Wachstum lange Zeit die Beherrscherin des Bauchraumes, kann sich gegenüber dem mit jeder neuen Schlinge sich steigernden Wachstumsdruck des Dünndarms nicht in dieser bevorrechteten Stellung behaupten, obschon gleichzeitig auch der Bauchraum sich vergrößert. Entsprechend der Entwicklung des Dünndarms ist zuerst und hauptsächlich der linke Leberlappen betroffen. Bei der geschilderten Art der Aufstauung der Dünndarmschlingen wird der wachsende Knäuel auch kranialwärts gegen die Unterfläche des linken Leberlappens gepreßt; durch die in dem Knäuel stattfindende leichte, aber kontinuierlich wirkende Rechtsrotation wird die Pressung kranialwärts nach rechts gerichtet. Man darf sich nun nicht vorstellen, daß dadurch die Leber etwa als Ganzes in nennenswertem Grade nach rechts verschoben werden könnte, und daraus die spätere typische Extramedianstellung der Incisura hepatis und der Haftlinie des Lig. falciforme ableiten wollen: die Leber wird durch ihre peritonealen Anheftungen, mehr noch durch die in ihr sich ausbreitenden Gefäßbäume so gut fixiert, steht vor allem aber selbst noch in so starker Wachstumsaktivität, daß eine passive Verschiebung nicht wohl denkbar ist. Dagegen wissen wir, daß Dauerdruck in allen Fällen das Wachstum hemmt und schließlich zu Atrophie der gedrückten Teile führt. Wir brauchen nur das erstere vorauszusetzen, um zu verstehen, daß bei der Wichtigkeit der Leber für den Embryo durch die weiter gehende Proliferation in den dem Druck abgewandten Partien auch des linken Lappens der Ausfall kompensiert werden und die spätere Asymmetrie zustande kommen muß. — Es ist aber nicht allein der Dünndarm, der den linken Leberlappen bedrängt, sondern auch der wachsende Magen. Dieser war bereits ganz früh durch den Sinus venosus des Herzens aus der Medianstellung heraus nach links geschoben worden. Sein Längenwachstum vollzieht sich zwischen dem Hiatus oesophageus des Zwerchfelles und dem Gallengang, dem Mesogastrium ventrale und dorsale. Durch das Mesogastrium ventrale wird der Magen verhindert, sich, wie der seitwärts verdrängte Enddarm, mit seinem linken Umfang an die dorsale Bauchwand anzulegen, so daß schon von Anfang des Längenwachstums an der ursprünglich rechte Umfang dorsalwärts gedreht wird und auf die ventrale, ursprünglich ebenfalls rechte Fläche des dorsalen Mesogastriums zu liegen kommt. Zwischen den beiden nahe beieinander fixierten Endpunkten bildet der Magen bald eine flache, lateral-kaudalwärts konvexe Schlinge. Wodurch das intensivere Wachstum des konvexen Randes bedingt wird, ob etwa der durch die seitwärts schiebende Leber in der Konvexität notwendigerweise entstehende stärkere Zug beteiligt ist, oder ob reine, auf nicht mehr zu übersehenden Faktoren beruhende Selbstdifferenzierung vorliegt, dürfte schwer zu entscheiden sein. Die so entstehende große Kurvatur senkt sich in ihrem linken Abschnitte stärker mit der größeren Breitenentwicklung des Magen-

körpers, dessen Längsaxe dadurch aus der longitudinalen in eine schräge Stellung rückt. Dabei bleibt aber der Magen vorläufig noch (auf seinem dorsalen Mesogastrium) breit an der dorsalen Bauchwand liegen; nur der Pylorusabschnitt ist durch die zur Leberpforte ziehenden Gefäße davon getrennt und geht um diese nach rechts in die erste Duodenumkrümmung über. Mit zunehmendem Volumen setzt der Magen auch dem Druck des linken Leberlappens einen größeren Widerstand entgegen, der sich, sobald der in der linken Bauchhälfte sich aufstauende Dünndarmknäuel eine gewisse Größe erreicht hat, mit dessen Druck vereinigt: das oben erwähnte entwicklungshemmende Moment für den linken Leberlappen wird dadurch noch gesteigert, wirkt nicht nur kranialwärts und nach rechts vom Dünndarm her, sondern gleichzeitig ventralwärts und nach rechts vom Magen her. So kommt der Magen kaudal unter dem im Wachstum zurückbleibenden linken Leberlappen hervor und tritt in nähere Beziehungen zu dem Dünndarmknäuel. Durch diesen wird der Dickdarm (linke Hälfte des Quercolon) an die große Kurvatur herangeschoben und gerät auf diese Weise auch unter den Einfluß des kaudalwärts vorrückenden Magens; weitere Verlängerung wird unter den beiderseitigen Einflüssen nur zu einer Bogenbildung mit ventraler Konvexität führen können, durch die gleichzeitig das zugehörige Stück Mesocolon transversum als etwa transversal gestellte Platte emporgezogen wird. Alsbald nistet sich der Dünndarm kaudal unter dem Mesocolon ein und drängt das Colon weiter an die Oberfläche, gegen die ventrale Bauchwand, unterstützt von dem auf der Kranialfläche des Mesocolon gelegenen Magen. Die definitiven Situsverhältnisse werden schließlich erreicht durch die sogenannte Rotation des Magens um seine Längsaxe, durch die die große Kurvatur gegen die ventrale Bauchwand gebracht wird. Dies geschieht im wesentlichen durch den Dünndarm, dessen Gesamtwachstumsdruck den des Magens überwiegt, dessen Partialdruck in der linken Bauchhälfte zum mindesten dem Magendruck gleichsteht, so daß er den weiter wachsenden Magen verhindert, kaudalwärts zu rücken, ihn vielmehr nötigt, sich über dem Mesocolon und Colon transversum zu drehen und unter der Leber ventralwärts auszudehnen.

Wir haben versucht den ganzen Prozeß der Entwicklung des Bauchsitus von der rein mechanischen Seite aufzufassen in der Erwägung, daß es sich dabei um Massenverschiebungen im Raume handelt. Alle beteiligten Massen besitzen die Fähigkeit zu wachsen, produzieren also lebendige Kraft, die sich steigert mit der Zunahme der Masse. So spielt sich während der Entwicklung der Baucheingeweide ein wahrer Kampf um den Raum ab, dessen Ende erst im postembryonalen Leben mit dem Abschluß des Wachstums der einzelnen Organe erreicht wird. Wir brauchen bei unserer Auffassung nicht eine besondere phylogenetisch ererbte Tendenz des Darms zur Drehung nach einer bestimmten Seite anzunehmen, sondern nur mit einiger Aufmerksamkeit die Wechselwirkungen der wachsenden Teile im einzelnen zu verfolgen und logisch

zu verarbeiten. Die Unterschiede zwischen unserer und den übrigen Anschauungen sollen hier nicht noch besonders hervorgehoben werden. Das Moment der Schwere (RIGHETTI u. a.) ist jedenfalls für den die Anordnung der Baucheingeweide bestimmenden Abschnitt der Entwicklung auszuschließen: der Bauchraum ist in dieser Periode immer so vollständig ausgefüllt, daß der Eindruck entsteht, als folge er in seiner Ausdehnung der Massenzunahme seines Inhaltes.

Wahrscheinlicher Entwicklungsgang bei atypischer Eingeweidelage.

Bei dem innigen Ineinandergreifen der Einzelvorgänge ist es verständlich, daß eine Störung des typischen Geschehens an einer Stelle nicht auf diese allein beschränkt bleibt, sondern darüber hinaus wirkt und zwar um so weiter, je früher die Störung auftritt. Ein besonders kritisches Stadium scheint die erste Drehung der Nabelschleife um 90 und die sich unmittelbar daran schließende Bildung der ersten Schlingen im Bereiche des Dünndarmsegmentes zu sein, der Zeit nach etwa die 4. und 5. Woche. Es dürften sich so ziemlich alle aus der Literatur zusammengestellten Fälle gröberer Lageveränderungen auf diese Periode zurückführen lassen, wenn die Berichte nur immer die für die genauere Analyse erforderlichen Einzelheiten, besonders auch über das Verhalten der Blutgefäße, brächten. Nur durch eine vorsichtige Zurückverfolgung des Entwicklungsganges wird man die Stelle ermitteln können, an der die Unregelmäßigkeit ihren Ursprung nahm, also die nächste Ursache der Anomalie. Auf welchen Vorbedingungen diese beruhte, ist eine Frage, die sich wohl allermeist nur mit einer Hypothese beantworten lassen wird.

Verschiedene Autoren äußern Vermutungen über die Entstehungsursachen der Lagerungsanomalien des Darmtractus. TREITZ führt seine Fälle auf abnorme Ausbildung des Duodenums zurück, die ein Hemmnis für die Rechtswendung des Dickdarms abgegeben haben. MARCHAND schreibt dem Ausbleiben der normalen Schlingenbildung der Dottervenen um den Darm eine ursächliche Bedeutung zu. MARTINOTTI erörtert die Möglichkeit, daß die Beziehungen der Darmschleife zum Dottergange und seinen Gefäßen bestimmend seien für die Lagerung der Bauchorgane, sieht jedoch selbst keine befriedigende Erklärung darin. STIEDA meint, die Linkslage des Dickdarms komme zustande, wenn aus irgendwelchen Ursachen sein Längenwachstum mit dem des Dünndarms Schritt halte, wenn also das Längenwachstum des letzteren verspätet, oder das des Dickdarms verfrüht auftrete. LOCHTE hielt die Schlingenbildung der Omphalomesenterialvenen und der Pfortader für das die Lage des Magens und Duodenums Bestimmende und stellte sogar ein Schema für die abnorme Bildung der Pfortader und die damit verknüpfte Lageveränderung von Magen, Duodenum und Milz auf. In seiner späteren Arbeit kam er wieder davon ab. Auch RISEL (09, 2) wies nach, daß sich LOCHTES Schema längst nicht auf alle gut beobachteten Fälle anwenden läßt. Er ist mit GEIPEL

der Ansicht, daß die Abweichungen in der Lagerung der Pfortader und des Duodenums erst sekundär sind, primär dagegen die abnorme Drehung des Magens oder des Darms.

Das Duodenum zeigt in fast allen Fällen von abnormem Verlauf des Darmtractus mehr oder weniger schwere Lageanomalien. Es hat die Form einer 8, eines verzerrten E oder eines S, oder es bildet ganz unregelmäßige Krümmungen. Für das Zustandekommen der Schlingenform des Duodenums ist nach Toldt (03) die frühzeitige Fixierung seines Anfangs- und Endteiles maßgebend. Die Existenz und Länge macht Treitz vom M. suspensorius abhängig; bei zu tiefer Insertion des Muskels z. B. sei das Duodenum zu lang und müsse sich wegen Platzmangels in eine S-Schlinge legen. Neugebauer hat darauf hingewiesen, daß die Lageabweichung des Duodenums ein untergeordnetes Moment einer allgemeineren Lagestörung des Darmkanales sei. Bei Linkslage des Dickdarms sei das Duodenum des Haltes durch den Quergrimmdarm beraubt und könne tiefer herabsteigen.

Aus der auf S. 39 versuchten Analyse unseres Falles haben wir die Überzeugung gewonnen, daß die regelwidrige Rechtslagerung des aboralen Duodenumabschnittes vollkommen für das Verständnis der Genese der ganzen übrigen Lageveränderungen des Dünn- und Dickdarms ausreicht. Wir können dem hinzufügen, daß unter sinngemäßer Anwendung unserer Ansicht über die typische Entwicklung der Baucheingeweide sich eine primäre ursächliche Beteiligung des Magens ausschließen läßt. Das abnorme Verhalten des Magens und der Leber darf vielmehr als indirekte Folge der Duodenumverlagerung angesehen werden. Von vornherein ist uns überhaupt irgendwelche Einwirkung des abnorm gedrehten Magens auf die Lage des Duodenums während der Entwicklung höchst unwahrscheinlich, weil sie über den Gallengang, die Fixation des Duodenums an die Leber, hinausgreifen müßte und das nicht könnte, ohne erhebliche Spuren zu hinterlassen. Davon finden wir aber weder in unserem Falle etwas, noch in der Literatur eine entsprechende Angabe.

Vergegenwärtigen wir uns das über die Wechselwirkungen zwischen Dünndarm, linkem Leberlappen, linkem Abschnitt des Quercolons und Magen bei der normalen Entwicklung Gesagte (S. 47 ff.), so bestanden in unserem Falle folgende Abweichungen. Der in der linken Bauchhälfte sich aufstauende Dünndarmknäuel war kleiner als gewöhnlich, weil das Jejunum seine Schlingen in der rechten Bauchhälfte entwickelte und zu einem Teile auch dort lassen mußte; der Knäuel staute sich in longitudinaler Richtung nicht so mächtig auf, weil in seinem kranialen Abschnitt das wachsende Jejunum fehlte; der Knäuel preßte sich deshalb weniger stark kranialwärts gegen den linken Leberlappen, schob sich vielmehr unter diesem verhältnismäßig leicht und rasch vor den von rechts und kaudal nachdrängenden Jejunumschlingen nach rechts hinüber. Es fiel also der wachstumhemmende Druck des Dünndarms auf den linken Leberlappen mindestens zu einem erheblichen Teile fort. Dagegen

mußte durch das Aufstauen der von links herüberdrängenden und der rechts in der Nachbarschaft des Duodenumendes sich entwickelnden Jejunumschlingen unter der Kaudalfläche des rechten Leberlappens ein ungewöhnlicher Druck zustande kommen. Die hierdurch gegebene Wachstumshemmung im rechten Leberlappen erhöhte durch das kompensatorische intensivere Wachstum des linken Leberlappens des letzteren Widerstandsenergie, auch gegenüber dem wachsenden Magen. Dieser wurde, da ihm die Hilfe des Dünndarms fehlte, durch den linken Leberlappen nicht nur fest an der dorsalen Bauchwand gehalten, sondern auch in seinem Körperabschnitt ungewöhnlich weit lateralwärts gedrängt, wie die Länge des Omentum minus zeigt, so daß der Pylorusabschnitt zu schlauchartiger Verlängerung genötigt wurde. Die eigentümlich geknickte Form des Magens ist sicher erst unter dem schiebenden Druck des Leberlappens aus einer typischen, schräg gelagerten Form entstanden. Der Dünndarm hatte den linken Abschnitt des Colon transversum an der dorsalen Bauchwand zunächst in typischer Weise durch Lateralwärtsverdrängung des Colon descendens transversal gelagert. Unter dem Drucke des linken Leberlappens bzw. der Pars pylorica des Magens und des Dünndarmknäuels ist dann offenbar dieser Colonabschnitt verfrüht mit der dorsalen Bauchwand verlötet, so daß teils unter dem Einfluß des Druckes, teils als Folge der vorzeitigen Fixation sein Längenwachstum stark eingeschränkt wurde. Das ist nicht sowohl aus der geringen Ausbildung und dem verhältnismäßigen Tief-(Kaudal-) Stand der Flexura sin., als aus dem Verhalten des Ram. ascendens der A. colica sin. (s. S. 23) zu erschließen, entspricht auch der Erfahrung, daß bewegliche Darmteile ein größeres Längenwachstum zeigen, als fixierte (Toldt [03]). Der Magen hat seine Schlußdrehung um die Längsaxe nur im Pylorusteil andeutungsweise ausgeführt: nur dieser trat kaudal unter dem Leberlappen hervor, schob sich da etwas ventral über das festliegende Colon transversum und wurde teils dadurch in der großen Kurvatur etwas ventralwärts gedreht, teils durch den von kaudal her drängenden Dünndarmknäuel. Um diese Zeit wird auch die plattenartige Verwachsung der Rückfläche der Pars pylorica in der Nähe der kleinen Kurvatur mit der dorsalen Bauchwand bzw. der Ventralfläche des Mesogastrium (s. S. 10) infolge der Quetschung dieses Teiles zwischen Kaudalrand des Pankreas, Dorsokaudalrand des linken Leberlappens und Colon transversum zustande gekommen sein. Wir dürfen uns vielleicht vorstellen, daß durch die Stauung der Organe in diesem Winkel eine Falte im Mesogastrium zusammengeschoben wurde, deren Kante mit dem Magen verklebte.

Unsere Ausführungen zeigen also die Möglichkeit, sämtliche Atypien unseres Falles in ursächliche Abhängigkeit zu bringen von der kleinen Hemmung, die dem Duodenum verwehrte, eine Duodenojejunalschlinge kaudal unter den Vasa mesenterica supp. hindurch nach links zu schieben. Um eine Hemmungsbildung handelt es sich jedenfalls, nicht um einen Situs inversus partialis. Ein solcher muß typische Verhältnisse, nur im Spiegelbild, auf-

weisen und eine (spiegelbildliche) typische Entwicklung durchlaufen haben. Situs inversus partialis liegt auch nicht vor bei den meist als solcher bezeichneten Fällen von Rechtslage des Dünndarms und Linkslage des Dickdarms. Das sind ebenfalls Hemmungsbildungen, so gut wie die Fälle von verkehrter Drehung der Nabelschleife, bei der das Colon transversum schließlich dorsal zum Duodenum und zur Radix mesenterii liegt (»Retropositio coli«); vgl. DE QUERVAIN, TANDLER, RISEL, BASTIANELLI, RIGHETTI.

Die Länge des Darms in unserem Falle bleibt erheblich hinter dem Durchschnitt zurück. Der Dünndarm mißt 3540 mm. Nach den Untersuchungen von SERNOFF ist die Durchschnittslänge des Dünndarms 5370 mm, nach MERKEL 6800 mm, nach MECKEL (bei MERKEL) 5649 mm, nach CRUVEILHIER (bei MERKEL 6866 mm und nach TARENETZKI 6413 mm. Bedeutend geringer ist die Differenz des Dickdarms von den Durchschnittsmaßen. Er ist 1270 mm lang. Das Durchschnittsmaß beträgt nach MECKEL 1333 mm, nach CRUVEILHIER 1358 mm und nach TARENETZKI 1584 mm. Wenn also auch die Länge des ganzen Darms mit 4810 mm erheblich hinter dem Durchschnittsmaß 6982 mm (MECKEL), 8224 mm (CRUVEILHIER), 7997 mm (TARENETZKI) zurückbleibt, so kommt das hauptsächlich auf Rechnung des Dünndarms. Das Verhältnis der Dickdarmlänge zur Dünndarmlänge ist bedeutend größer als in der Regel, nämlich 0.358; nach den Maßangaben von MECKEL beträgt es nur 0,236, nach CRUVEILHIER 0,198, nach TARENETZKI 0,247. Es dürfte ziemlich fruchtlos sein sich Vermutungen über die Ursachen des verminderten Wachstums des Dünndarms hinzugeben. Die Kürze des ganzen Darms kann einfach eine individuelle Variation darstellen, über deren Zustandekommen wir nichts wissen; die relative Länge des Colon kommt auf Rechnung der Flexura sigmoides, bei deren Verlängerung die Rotation des Dünndarmknäuels vielleicht mitgewirkt hat (s. S. 40), und des Colon ascendens, dessen Caecumende frei blieb und deshalb intensiver wuchs.

Ein steter Befund bei Lagerungsanomalien des Darmtractus sind von der Norm abweichende Peritonealverhältnisse.

Entwicklung der Mesenterien bei typischem und atypischem Verhalten.

Über die typische Entwicklung der Mesenterien sind wir vornehmlich durch TOLDT aufgeklärt worden. Nach ihm ist in der 4. Woche das Mesenterium dorsale sagittal gestellt, mit linker und rechter Fläche; am Mesogastrium schaut die linke Fläche schon etwas dorsalwärts, am Mesoduodenum etwas ventralwärts. Nach Ausbildung der Nabelschleife sind drei Abschnitte des dorsalen Mesenteriums unterscheidbar: das Mesogastrium (+ Mesoduodenum) entspricht dem Verbreitungsgebiet der A. coeliaca, das Mesenterium der Nabelschleife dem Gebiet der A. mesenterica sup., das Mesenterium des Enddarms, kaudal zur Nabelschleife, dem Gebiet der A. mesenterica inf. Die weiteren Veränderungen des Mesenterium dorsale betreffen Flächenausdehnung. Lage

und Verbindungen. Flächenausdehnung und Lageveränderung sind nach MAURER abhängig vom Wachstum und von der Drehung des Darms; die Änderung seiner Verbindungen geschieht dabei durch teilweise Verwachsung mit der dorsalen Bauchwand und mit Nachbarorganen. Zuerst verwächst das eigentliche Mesogastrium, von der Mittellinie an lateralwärts fortschreitend. In der 6. (BROESIKE) oder 8. (KOLLMANN) Woche beginnt die Anlötung des Mesoduodenums im Bereich der Flexura duodenojejunalis, schreitet aber nur sehr allmählich oralwärts fort, so daß die Fixation des aboralen Endes der Pars descendens duodeni erst um den 4. Monat erreicht ist. In der ersten Hälfte des 4. Monats verwächst das Mesocolon transversum mit der Ventralfläche der Pars descendens duodeni; gegen den 4. Monat beginnt die Anlötung des Mesocolon ascendens, gegen den 5. Monat die des Mesocolon descendens. Die Fixation des letzteren schreitet von kranial her über die Ventralfläche der linken Niere lateralwärts fort, und zwar langsamer in der Rinne zwischen Niere und Wirbelsäule (TOLDT [79], BROESIKE). Das große Netz verklebt mit Mesocolon und Colon transversum darmwärts und von der Mitte nach links hin (TOLDT, MERKEL).

LANGER nahm als erster an, daß bei diesen Fixationen eine Verwachsung zweier früher freien Peritonealflächen stattfinde. TREITZ und LUSCHKA stellten sich vor, das Peritoneum zur Auskleidung der Bauchhöhle würde teilweise von dem Gekröse geliefert, und dadurch verlören Colon ascendens und descendens ihre Mesocola. WALDEYER (74) und JONNESCO (89) sprechen die Ansicht aus, daß Teile des Mesenterium zur Bedeckung benachbarter Eingeweide verbraucht würden. TOLDT hat nachgewiesen, daß in der Tat, wie LANGER vermutete, durch Anwachsen aus einem freien Gekröse ein fixiertes entsteht. Er hebt hervor, daß die, allen wahren Mesenterien eigene, bindegewebige Schicht zwischen den beiden Serosablättern, die gefäß- und nervenführende Membrana propria, bei der Verwachsung erhalten bleibt. Der Verwachsungsprozeß wird eingeleitet durch eine Verklebung der sich berührenden peritonealen Epithelschichten, die zuerst noch locker, unvollständig und leicht trennbar ist. Dann schwinden die Epithellagen, aber die Membrana propria besteht weiter. KLAATSCH (nach MAURER) nimmt im Gegensatz zu TOLDT den Standpunkt ein, daß nicht Verklebungen eintreten, sondern, daß die fixierten Darmabschnitte durch subperitoneale Verschiebungen festgelegt werden. Das Colon ascendens z. B. werde dadurch fixiert, daß der Anfangsteil des Dickdarms in das Mesoduodenum sich hineinschiebe und sich schließlich in das Lig. cavoduodenale ausdehne; das Colon descendens dränge sich in ein Lig. recto-lienale. Bei dieser isoliert dastehenden Hypothese scheint uns weder auf das tatsächliche Vorhandensein eines freien Mesocolon bei jungen Embryonen noch auf die für die Vaskularisation sich ergebenden Schwierigkeiten genügend Rücksicht genommen zu sein.

Durch die mehr oder weniger weitgehende Anlagerung und Verwachsung

der verschiedenen Gekröseabschnitte entstehen an Stelle der einheitlichen primären medianen Anheftung an der dorsalen Bauchwand die bekannten sekundären Haftlinien.

Über die Anwachsung des Mesocolon und Colon ascendens gehen die Ansichten auseinander. Toldt läßt die Adhäsion des Mesocolon ascendens von kranial kaudalwärts fortschreiten: zuerst entsteht die rechte Haftlinie des Mesocolon transversum, weiterhin, zugleich mit der Fixierung des Mesocolon ascendens, die Haftlinie (Wurzel) des Dünndarmgekröses. Nach Fredet (angeführt bei Ancel et Cavaillon) heften sich der Reihe nach an die hintere Bauchwand: das Mesenterium commune zuerst längs der A. mesenterica sup. dann längs einer Linie von dem Ursprung der A. mesenterica sup. zur Flexura coli dextra, danach das Mesocolon ascendens, von kranial kaudalwärts und von medial lateralwärts, zuletzt das Colon ascendens. Im Gegensatz dazu haben Ancel und Cavaillon durch Untersuchungen an 60 Feten ermittelt, daß zuerst das Mesenterium commune in einer Linie vom Ursprung der A. mesenterica sup. zur Flexura coli dextra fixiert wird. Danach befestigt sich das Colon ascendens und dann erst das Mesocolon ascendens, und zwar von lateral medianwärts fortschreitend.

Als notwendige Voraussetzungen für das Zustandekommen dieser physiologischen Verwachsungen nennt Toldt: innige Anlagerung und geringes Maß von Verschieblichkeit. Broesike nimmt außerdem die Einwirkung eines stärkeren »formativen Reizes« an, welcher zu einer bindegewebigen Umbildung oder zu Abstoßung des Peritonealepithels führe. Worin dieser Reiz bestehen oder wovon er ausgehen könne, sagt er nicht. Wir möchten glauben, daß das von Toldt angeführte Moment der innigen Anlagerung noch genauer zu umgrenzen ist als »innige Anlagerung an unbewegte Flächen«. Statt »geringes Maß der Verschieblichkeit« wäre zu setzen, »Aufhören der Verschiebung« und als dritter wesentlicher Faktor hinzuzufügen »Dauerbelastung durch Druck«, der dann die Stelle des formativen Reizes Broesikes einnähme. Die Mesenterien bieten ein fast (vielleicht ganz) reines Beispiel von abhängiger Differenzierung (Roux). Der in die Länge wachsende Darm übt einen Zug auf das an ihm sitzende Mesenterium aus und regt darin ebenfalls ein Längenwachstum an. Der Reiz wirkt nur auf relativ geringe Tiefe in das Mesenterium hinein, d. h. gegen dessen Wurzel hin, so daß der Wurzelabschnitt so gut wie unverändert bleibt, während der periphere Randteil sich in die typische Krause fältelt. Die Anregung zur Verbreiterung erhält das Mesenterium wiederum durch Zug, und zwar durch den mit der Verschiebung des wachsenden Darms auftretenden Zug, auch wenn es sich wie beim Dickdarm größtenteils um eine passive Verschiebung handelt. Sobald sich irgendwo das Mesenterium breitflächig an die Bauchwand legt, wird dieser Verschiebungszug früher oder später paralysiert durch den Druck von seiten der auf der freien Oberfläche des Mesenteriums liegenden Eingeweide. Das tritt verständlicherweise am

ersten an den Wurzelpartien des Mesenteriums ein. Es erfolgt vollkommene Ruhigstellung der betreffenden Partie und weiterhin unter dem steigenden Druck der übergelagerten Eingeweide Verklebung der aufeinander gepreßten Serosaepithelflächen. Damit aber ist die Freiheit der betreffenden Mesenteriumpartie endgültig aufgehoben, und gleichzeitig verändern sich die Wachstums- und Lebensbedingungen der Epithelien offenbar in solcher Weise, daß vollständiger Schwund eintritt. Eine selbstverständliche Vorbedingung für diesen Verwachsungsprozeß ist jedenfalls Gleichheit des Eigen-Flächenwachstums der beiden verwachsenden Partien während des Prozesses. Für das Mesogastrium liefert den zur Verlötung führenden Druck der linke Leberlappen, für das Mesocolon descendens (und die linke Hälfte des Mesocolon transversum) der Dünndarmknäuel: an beiden Stellen geht die Verwachsung von der primitiven Mesenteriumwurzel darmwärts vor sich. Die Zusammenschweißung des Mesocolon transversum und der dorsalen Netz-(Mesogastrium-)Platte besorgt der Druck der Leber durch Vermittlung des wachsenden Magens und der Dünndarm. Etwas anders verhält sich das Mesenterium der primitiven Darmschleife, aus dem das Mesenterium des Dünndarms, des Mesocolon ascendens und transversum dextrum entstehen. Da ist die Partie, die bei der Drehung der Darmschleife zuerst an die dorsale Bauchwand gelangt und durch den Dünndarm angedrückt wird, der Streifen der Haftlinie des Mesocolon transv. dextrum bis zur Flexura coli dextra, dann folgt der periphere und kraniale Abschnitt des Mesocolon ascendens und erst, wenn alle Dünndarmschlingen sich unter dem Mesenterium hervor auf seine jetzige Ventralfläche gewälzt haben, das übrige Mesocolon ascendens bis zur Stammlinie der A. mesenterica sup., also bis zur definitiven Haftlinie des Dünndarmgekröses.

Atypische Entwicklung der Baucheingeweide verändert mehr oder weniger auch die Entwicklungsbedingungen der Mesenterien und erhält an ihnen gelegentlich embryonale Zustände auch im ausgebildeten Organismus. Die bekannteste Abweichung von der Regel ist das Mesenterium commune; es findet sich nicht selten auch bei normaler Lagerung des Darms. In den seltensten Fällen wird man dann noch ermitteln können, welcher der von uns angenommenen Bildungsfaktoren in der kritischen Periode der embryonalen Entwicklung verändert war. Es genügen während dieser Zeit schon ein paar nicht vollständig unter dem Mesenterium hervor auf dessen Oberfläche gerollte Dünndarmschlingen, um die Anlagerung des Mesocolon dextrum und eines Teiles des Dünndarmmesenterium zu verhindern. Später, wenn die peristaltischen Bewegungen des Darmes erst einmal begonnen haben, ist das Mesenterium normalerweise noch weniger unter Bedingungen, die eine typische Verwachsung ermöglichen. In den mitgeteilten Fällen von atypischer Darmlagerung bestand durchweg ein Mesenterium commune, wenn auch in verschiedener Ausdehnung. Aus letzterer lassen sich, wenigstens bei genauer Schilderung des Gesamtbefundes, noch gute Fingerzeige für das Zustandekommen der ganzen Anomalie

gewinnen, wie wir bei unserem Falle gesehen haben. GRUBER, der zuerst eine größere Anzahl von solchen Fällen zusammengestellt hat, versuchte sieben Grade in der Ausbildung des Mesenterium commune zu unterscheiden. Auch TOLDT (80), TANDLER, TARENETZKI haben sich damit beschäftigt. SSOBOLEW nimmt drei Grade an: 1. Mesenterium commune für Dünndarm und Colon ascendens, 2. außerdem für Colon descendens und 3. für den ganzen Darmkanal. Im Anschluß an die Angaben von ANCEL und CAVAILLON lassen sich fünf Ausbildungsgrade von Mesenterium commune aufstellen:

1. Die Verlötung des Mesocolon ascendens ist ausgeblieben, doch ist Colon ascendens fixiert; es bestehen die Haftlinien des Mesocolon transversum.

2. Auch das Colon ascendens ist frei; die Haftlinien des Mesocolon transversum sind vorhanden.

3. Die rechte Haftlinie des Mesocolon transversum ist nicht zustande gekommen, wohl aber die linke; es besteht Mesenterium commune von Flexura duod.-jej. bis Flexura coli sin.

4. Außerdem sind Colon und Mesocolon descendens frei geblieben.

5. Mesenterium commune des ganzen Darmtractus von Magen bis Rectum.

Unser Fall zeigt demnach ein Mesenterium commune ersten Grades. Sein Entstehungsmodus läßt sich nach dem oben Ausgeführten im ganzen leicht konstruieren. Der Knäuel der rechts gelagerten Jejunumschlingen verhinderte die Anlagerung des Mesocolon ascendens, nicht aber die eines Teiles des Colon ascendens an die dorsale Bauchwand. Die auffallende V-förmige Haftlinie des Mesenterium commune ist das Resultat des Druckes der rechts unter dem Mesenterium liegen gebliebenen und der von links her auf dessen Oberfläche geschobenen Dünndarmschlingen; zwischen beiden Knäueln schlug das Mesenterium (in seinem nichtgekrausten Abschnitt) eine tiefe, nach rechts sich öffnende Falte, die unter dem Druck des linken Knäuels teilweise (kranial) in sich verlötete (wie der Anfang des Verlaufes der A. ileocolica zeigt) und außerdem mit ihrem Scheitel auf der Wirbelsäule anwuchs. — Die Faltung des Mesocolon ascendens gegen das Mesocolon transversum dextrum mit folgender Verwachsung der Berührungsflächen ist bereits früher erwähnt (S. 12). Sie ist augenscheinlich unter dem Druck des tiefen (rechten) Dünndarmknäuels und der Leber entstanden. Die Verlötung des an die Flexura dextra übergehenden Abschnittes des Colon ascendens als Folge des gleichzeitigen Druckes des oberflächlichen und tiefen Dünndarmknäuels und der Leber führte zur Bildung des Bruchsackes um die Schlingen des tiefen Dünndarmknäuels.

Die in unserem Falle vorliegende rechtsseitige innere Hernie hat sich also Schritt für Schritt aus einer in früher Embryonalzeit entstandenen Bildungshemmung, der atypischen Rechtslagerung des aboralen Duodenumabschnittes, herleiten lassen.

III. Rechtsseitige Bauchfellbrüche in der Literatur

a) bei atypischer Rechtslagerung der Flexura duodenojejunalis.

In der Literatur über rechtsseitige innere Hernien findet sich eine Anzahl von Fällen, in denen gleichzeitiges Bestehen eines Mesenterium commune geringeren Grades beschrieben wird. Die Vermutung, daß sie dem unsrigen auch in der Entwicklung ähnlich gewesen seien, läßt sich mehrfach bestätigen; bei einem Teile aber ist die Beschreibung zu mangelhaft für eine genauere Beurteilung.

Im Jahre 1845 beschrieb LAUTNER: »Angeboren fehlerhafte Lage des Dünndarms bei einem $2^1/_2$ Monate alten Findling.« Das Dünndarmgekröse zeigte neben ungewöhnlicher Länge einen durch Auseinandertreten seiner Blätter gebildeten, etwa hühnereigroßen Sack, in welchem das Jejunum und eine Partie des Ileum lose eingeschlossen war. Das Caecum war aufwärts gezerrt und durch straffen Zellstoff an die äußere Wand des Sackes geheftet. Das Ileumende war von links hinten nach rechts oben um die aus dem Sacke hinaustretende Darmportion geschlungen, ohne jedoch eine Striktur zu bilden.

Es handelte sich augenscheinlich um einen dem unsrigen analogen Befund.

1868 teilte GRUBER einen Fall bei einem 25jährigen Manne mit, wo neben rechtsseitiger innerer Hernie angeborener rechtsseitiger Hodenbruch und Mesenterium commune für Dünn- und Dickdarm bestand. »Vom Darme trifft man nun in der Bauchhöhle freiliegend: nur die Flexura sigmoid. und den größten Teil des Duodenums; versteckt jedoch in einem in der Regio lumbalis und Fossa iliaca dextra gelagerten retroperitonealen Sack: das Endstück des Duodenum mit dem 3 Fuß 6 Zoll langen Anfangsstücke des Jejunum.« Aus dem Sack heraus tritt das Jejunum mit einem 3 Fuß 9 Zoll langen Stück in das kleine Becken und verschwindet dann in der Skrotalhernie. Das S-förmige und spiralig gedrehte Duodenum war weit von der Wirbelsäule nach rechts gerückt. Der länglichrunde Sack erstreckte sich in der rechten Bauchhälfte vom Pankreas bis zum Eingang in das kleine Becken, medial bis an die Aorta, lateral bis an die Crista iliaca dextra. Die ventrale Sackwand bestand aus zwei Blättern des Peritoneum, die dorsale aus einem solchen. Im Bereiche des Sackes lagen an der dorsalen Bauchwand der größere kaudale Teil der rechten Niere, die Pars transversa inf. duod., die Flexura duodenojej., frei das orale Jejunumstück. Die große ovale Pforte des Sackes lag »in der lateralen Hälfte der vorderen Wand« und schaute ventral-lateralwärts. Keine Entzündungsspuren. An dem lateralen Pfortenrande verlief die A. mesenterica sup. Die A. mesenterica inf. wandte sich zunächst quer nach rechts gegen die Pforte bis auf $1^3/_4$ Zoll Abstand, teilte sich dort in die A. colica sin., die in bogenförmigem Verlaufe kranialwärts sich dem kranialen Umfang der Pforte bis auf $^3/_4$—1 Zoll näherte, und in die A. haemorrhoid. sup., die bis auf 1 Zoll an den linken Rand der Pforte herantrat, ehe sie sich kaudalwärts krümmte. Nach

der Figur scheint die A. mesenterica sup. ihre ersten Äste nach rechts abgegeben zu haben. Die Flexura sigmoid. war kranialwärts nach rechts heraufgeschlagen; ihr Mesocolon ging halbkreisförmig von der vorderen Wand des Sackes ab, vom Rande der Pforte 6 Lin. entfernt. Die Wurzel des Mesenterium commune begann im Bereich des lateralen Randes der Pforte zwischen Flexura duod.-jej. und dem Übergang des Colon sigmoid. in das Rectum. Der Eingang in den Sack lag unter der Mesenteriumwurzel.

Bei der Beurteilung dieses Falles ist zunächst von der erst in späterer Embryonalzeit entstandenen Skrotalhernie abzusehen. Das primitive Mesenterium des Enddarms war von vornherein verhindert gewesen sich an die dorsale Bauchwand umzulegen. Es verwuchs mit dem Mesenterium der primitiven Darmschleife, nachdem diese sich bereits über 180° gedreht hatte. Die dazu nötigen Berührungsflächen konnten sich aber nur ergeben, wenn die Dünndarmschlingen verhindert waren, sich in der gewöhnlichen Weise in die linke Bauchhälfte zwischen Mesocolon descendens und Darmschleifenmesenterium hinüber zu schieben, so daß sie das letztere mehr von kaudal und rechts her entfalteten. Man braucht nur eine exzessive Entwicklung des linken Leberlappens vorauszusetzen, wodurch die linke Bauchhälfte vollständig ausgefüllt war, und kommt dann mit der für unseren Fall gegebenen Analyse aus.

In einem von WALSHAM beobachteten Falle bestand Mesenterium commune auch für Caecum und 3 Zoll des Colon ascendens. Das Caecum lag in der linken Fossa iliaca; Colon ascendens lief von links nach rechts, kranialwärts konkav, durch den Kaudalabschnitt der Regio umbilicalis bis zum Ende des freien Mesenteriums an der Teilung der A. iliaca communis und stieg dann in der Umbilicalregion zur Flexura dextra auf. Von der Iliaca-Teilung an war das Colon nur noch durch ein kurzes Mesocolon an die rechte Seite der Lendenwirbelkörper geheftet; dieses Mesocolon setzte sich aus dem Mesenterium fort. Nach rechts blieb eine 4 Zoll breite Peritonealgrube über Pars desc. duod., Quadratus lumborum und Psoas. Das Duodenum (Pars desc.) lag 2 Zoll nach rechts vom Colon ascendens. In der Peritonealgrube rechts vom Colon asc. lagen Dünndarmschlingen. Die Flex. sigmoid. war 35 Zoll lang und ging quer über den 5. Lendenwirbel in die rechte Fossa iliaca.

FÜRST (nach BROESIKE) fand bei einem 61jährigen Manne die Regio lumbalis und die benachbarten Partien der Regio hypochondriaca und umbilicalis dextra von einer großen, stark gespannten und vorgebuchteten Peritonealfalte eingenommen, unter welcher ein Dünndarmstück hervortrat. Diese Peritonealfalte stellte die vordere Begrenzung einer zwei Fäuste großen Tasche dar. Deren ventrale Wand bestand aus der erwähnten Peritonealfalte und dem Colon asc.; die linke Wand wurde gebildet durch das Gekröse für das Colon ascendens, die dorsale Wand von der hinteren Bauchwand. Die 12 cm weite Öffnung der Tasche lag kaudo-ventral und etwas nach rechts, begrenzt von der dorsalen Bauchwand und dem freien Rande der Peritonealfalte, deren

linkes Horn teils in das Mesenteriolum des Processus vermiformis überging, teils sich in Höhe des 4. Lendenwirbels in dem Dünndarmgekröse verlor. Das sichelförmige rechte Horn wandte sich erst dorsalwärts, hierauf kaudal-medianwärts, um alsdann über den Kaudalpol der Niere hinweg auf die rechte Fläche des Dünndarmgekröses auszulaufen. Magen von normaler Lage und Größe. Das Duodenum ging vom Pylorus aus erst etwas nach rechts, dann kaudalwärts, kehrte kranialwärts bis in die Höhe des Pylorus zurück, bog wieder kaudalwärts um und trat in Höhe der Mitte des 2. Lendenwirbels unter der dorsalen Haftlinie der Peritonealfalte hindurch in die Tasche. Hier erhielt der Darm ein Mesenterium, dessen Wurzellinie sich von der Mitte des 2. Lendenwirbels kaudalwärts bis zur rechten Seite des Promontoriums erstreckte. Von dort zog es kranialwärts bis zum Kaudalrand des 4. Lendenwirbels, links von der Mittellinie, und ging schließlich mit einer kurzen Wendung nach rechts und kaudalwärts in das Gekröse des Blinddarms über. Das Dickdarmgekröse reichte bis zur Flexura coli sin. In der Peritonealtasche lagen ungefähr $^2/_3$ des Dünndarms; der Rest des Ileums verteilte sich auf die Regio iliaca dextra, die R. hypogastrica und das kleine Becken. Das Ende des Ileum beschrieb einen kranialwärts konvexen Bogen und mündete von links her in das mediangelegene Caecum ein. Das Colon ascendens verlief median-kranialwärts zwischen den beiden Blättern der mehrfach erwähnten Peritonealfalte, deren linker Abschnitt sich durch Gefäße als eigentliches Mesenterium charakterisierte. — Dieser Fall hat in der Darmlagerung manche Ähnlichkeit mit dem von Mall.

Hierher gehört wohl auch der Fall von Gérard-Marchant (bei Jonnesco). In der rechten Seite ein Peritonealsack, der Dünndarmschlingen durchscheinen läßt; außerhalb des Sackes vom Dünndarm nur der Anfang des Duodenums. Rechts hängt mit dem Sack das Caecum durch eine ziemlich lange seröse Falte zusammen, ferner sind Colon asc., Flexura coli dextra und zwei Drittel des Colon transv. innig mit ihm verbunden. Kaudal erreicht der Sack das Promontorium; seine weite, ovale, dorsalwärts gewandte Öffnung wird ventral begrenzt durch eine sichelförmige median-dorsalwärts konkave Falte, deren kraniales Horn sich an die Wirbelsäule heftet und dann in dem Peritonealüberzug des Duodenums verliert. Das kaudale Horn in der Nähe des Caecums wird verdeckt durch das Ileumende, welches dort in den Sack eintritt. Der freie Pfortenrand enthält in seiner ganzen Länge die A. mesenterica sup., die unmittelbar nach ihrem Ursprung aus der Aorta in das kraniale Horn der Falte eintritt, und erst nahe dem kaudalen Horn aus ihr gegen den Ileocaecalwinkel abbiegt. Aus der Arterie gehen drei starke Äste in der Ventralwand des Sackes nach rechts zum Colon ascendens und transversum; die Äste für den Dünndarm wenden sich in dessen Mesenterium. Das Ende des Duodenum liegt retroperitoneal im kranialen Abschnitt des Sackes.

Ein Fall von Quénu (bei Jonnesco) zeigte gleichen Befund.

Bei einem Manne mittleren Alters sah Clarke (nach Neumann) einen großen, aus einem doppelten Peritonealblatt bestehenden Sack über die Radix mesenterii hinweg nach links herüberragen, in dem der ganze Dünndarm gelegen hatte. Die für eine Faust durchgängige Bruchpforte wurde ventral begrenzt durch die von Peritoneum bedeckte A. mesenterica sup. Der Bruchsack reichte lateralwärts bis zum medialen Umfange des Colon ascendens. Das Mesocolon transversum war kurz, in der gewöhnlichen Weise angeheftet. Eine Fossa duod.-jej. fehlte. Die gesamte Pars transversa inf. duod. befand sich rechts von den Vasa mesenterica supp. und besaß ein kurzes Mesenterium.

In dem Falle von Morestin lag der größte Teil der Darmschlingen in einem Sacke, der die rechte Bauchhälfte einnahm und durch eine mediane Öffnung in Höhe des 4. und 5. Lendenwirbels zugänglich war. In der Öffnung war ein 60 cm langes Stück Darm eingeklemmt. Sonst befand sich vom Dünndarm außerhalb des Sackes nur ein 15 cm langes Endstück des Ileum, das aus der Öffnung heraustrat. Dickdarm hatte normale Lage, nur war Colon asc. vorgetrieben, bildete einen Teil der Ventralwand des Sackes. Vom Duodenum war nur der erste Abschnitt im Hauptraum der Bauchhöhle sichtbar; im übrigen lag es im rechten und kranialen Teile des Sackes, der kranial bis zur Leber, kaudal bis zum Caecum, lateral bis zur Darmbeinschaufel und zum Rippenrand reichte. Das Mesenterium schien sich von der ventral-kranialen Partie des Sackes loszulösen.

Schwalbe (Fall II) beschreibt ein Präparat von einer großen Hernia parajejunalis, verbunden mit einem Mesenterium commune geringen Grades. Auf der rechten Seite der Bauchhöhle findet sich kaudal zur Leber ein großer, aus Peritoneum bestehender Sack, der den ganzen Dünndarm aufzunehmen vermag. Der Fundus des Sackes liegt kranial und nach rechts, die Zugangsöffnung kaudal und nach links. Die Ventralwand enthält das Colon ascendens (ohne Caecum), die Dorsalwand des Sackes ist der Serosaüberzug der dorsalen Bauchwand. Kranial ist in die Sackwand Mesocolon transversum einbezogen. Die ventrale Umrandung der Pforte geht links in die Wurzel des Mesenteriums über, die kaudale auf den Rand des kleinen Beckens. Die Flexura duod.-jej. und das Ende des Duodenum liegen retroperitoneal innerhalb des Sackes, von entzündlichen Adhäsionen verdeckt. Im Ventralrand der Bruchpforte verläuft ein Ast der A. mesenterica sup. zum Colon asc.

Mertens fand bei einer Laparotomie eine Tasche mit kaudaler Öffnung medianwärts bis an die Wirbelsäule, lateral nicht ganz bis an das Colon asc. reichend. Den freien Rand des etwa 5 cm langen Öffnungsspaltes bildete ein nur wenig gespannter, nicht derber Strang, der von der Radix mesenterii an der Wirbelsäule leicht schräg lateral-kaudalwärts zum Colon ging, etwas kranial zur Einmündung des Ileum, so daß eine gut ausgeprägte Rinne zwischen ihm und letztem Ileumstück entstand.

M. hält die Tasche für eine atypische Ausstülpung des Peritoneum parietale, über deren Genese nichts anzugeben sei.

Fall Braun. Frau von 80 Jahren. Das Präparat wurde aus der Leiche mitsamt dem perietalen Peritoneum herausgenommen und umfaßt den Darmtractus von Pars desc. duod. bis Rectum. Der Dünndarm liegt in einem Peritonealsack, dessen untere Begrenzung hinter Caecum über Kreuzbein gegen die Flexura sigmoid. verläuft und mit dem Colon sigmoid. durch Adhäsion verbunden ist. Außerhalb des Sackes Dickdarm und ein kleines Stück Ileum. Caecum in linker Bauchhälfte, Kuppe kranialwärts. Colon asc. schräg nach rechts und kranialwärts zur rechten kranialen Ecke des Sackes; dort scharfe Flexur. Colon transversum macht einen weit kaudalwärts reichenden Bogen, zunächst dicht am Colon ascendens entlang. Colon desc. normal. »Die Kuppe des Caecum ist allseitig von Peritoneum überzogen, die hintere Wand des analwärts folgenden Abschnittes ist mit dem parietalen Peritoneum verlötet, während Colon ascendens die hintere Bauchwand verläßt, um in die vordere Wand des Bruchsackes überzugehen. Zwischen Colon asc. und transversum ein derbes, kulissenartig vorspringendes Peritonealblatt, das einen linken, nach links kaudal konkaven freien Rand hat; dieser Rand geht vom Anfang des Colon asc. zur Gegend der Flexura coli sin. Von Hinterseite des Caecum zieht eine flache Bauchfellfalte im Bogen aufwärts zur Gegend der Flexur, wo ihr freier Rand mit dem der eben erwähnten Platte zusammenfließt. Die Kulisse steht in keiner Beziehung zur Bruchpforte. Letztere liegt unter der Kulisse, 2 cm nach rechts von deren freiem Rande. Im Pfortenrande liegt die A. ileocolica. Die Hernie hat die Form und Größe einer Jakobinermütze, deren Spitze nach links abwärts, deren konvexe Seite nach rechts sieht. Der Sack wird gebildet »zum größten Teil vom äußeren Blatt des Mesocolon ascendens, nämlich in dem ganzen rechts unten vom Colon ascendens liegenden Abschnitt der vorderen Wand und um die rechte Kante herum auch in dem ganzen rechtsseitigen Abschnitt der hinteren Wand bis zur Verlötungsgrenze mit dem parietalen Peritoneum. An der vorderen Wand folgt nach links oben noch das schrägverlaufende Colon ascendens; zur Bildung des rechten oberen Winkels und der ganzen oberen Wand wird das innere Blatt des Mesocolon ascendens und das ihm flächenhaft angelagerte und mit ihm verlötete rechte Drittel des Mesocolon transversum verwendet (es überkreuzen sich hier A. colica dextra und Zweige der Colica media in verschiedenen Schichten verlaufend).« Die linke Kante des Sackes enthält die Bruchsacköffnung, und der linke obere Teil der hinteren Fläche ist in der Größe eines halben Handtellers mit der hinteren Bauchwand verwachsen. »Das Duodenum ist am Präparat nur mehr teilweise erhalten; bei der Herausnahme aus der Leiche wurde es unterhalb der Einmündung des Gallenganges abgeschnitten, so daß auch vom Pankreas der ganze Kopf fehlt. Von der Schnittfläche an verläuft der Darm, in retroperitonealem Gewebe gelagert, mit leichter Konkavität nach links, zunächst 4 cm senkrecht nach abwärts, von da 2 cm horizontal nach links,

hier bildet er eine scharfe Knickung, deren Scheitel gerade noch die A. mesenterica sup. berührt (die Flexura duod.-jej. lag also rechts von der A. mesenterica sup.) und zieht von da $4^1/_2$ cm schräg nach rechts abwärts, um dann nach vorne umbiegend in den Bruchsack einzutreten. Das mittlere und letzte Stück des retroperitonealen Darmabschnittes liegen dabei eng aneinander, in entgegengesetzter Richtung verlaufend, und sind von gemeinsamem Bindegewebe umhüllt.« Die Eintrittstelle des Darms in den Sack liegt wenig rechts vom oberen Pfortenrand. Die Mesenterialwurzel geht von dieser Stelle zunächst nach links zum oberen Rande der Pforte und bildet von da ab den ganzen oberen und vorderen Rand derselben. »Nach unten bekommt die Pforte einen scharfen Rand dadurch, daß von der linken (hier infolge der Drehung des Darms bei seinem Austritt nach rechts sehenden) Mesenterialplatte des Ileum $3^1/_2$ Fingerbreiten vor der Mündung des Caecum eine Peritonealfalte abgeht, welche in nach oben konkavem Bogen nach hinten und etwas rechts verlaufend die Bruchpforte nach unten und hinten begrenzt.« Der Dünndarmanfang liegt im Bruchsacke rechts von der Mesenterialwurzel. Im Bruchsack nimmt das Jejunum mehr die rechts unten gelegenen Partien und die Spitze, das Ileum den links oben gelegenen Abschnitt ein.

Das sind also mit dem unsrigen zusammen zwölf Fälle von rechtsseitiger innerer Hernie, alle zweifellos bereits intrauterin entstanden infolge einer Hemmung im Ablauf der Darmentwicklung. Die nächste Ursache scheint uns in allen Fällen die gleiche gewesen zu sein: die regelwidrige Rechtsverlagerung des aboralen Duodenumabschnittes, die wiederum bedingt ist durch eine Verhinderung der Drehung über 90° in dem basalen Abschnitt der primitiven Darmschleife. Diese Verhinderung fällt in die Zeit kurz nach der 4. Embryonalwoche. Der Bruchsack selbst bildet sich erst später, vom 4. Monate ab, mit dem Eintreten und teilweisen Ausbleiben der physiologischen Verwachsungen des Bauchfelles. Die ventrale Wand des Bruchsackes wird in der Hauptsache stets von dem Teile des ursprünglichen Mesenteriums der primitiven Darmschleife gebildet, der bei typischer Entwicklung als Mesocolon asc. mit der dorsalen Bauchwand verwächst, hier aber durch atypisch gelagerte Jejunumschlingen daran gehindert wird. Gelegentlich betrifft diese Verhinderung auch das Mesocolon transversum (dextrum), so daß nur das Colon transversum in seiner rechten Hälfte an die dorsale Bauchwand angeheftet ist und damit die kraniale Abgrenzung des Bruchsackes darstellt; sonst wird die kraniale Grenze des Sackes durch die Haftlinie (Wurzel) des Mesocolon transversum (dextrum) abgegeben. Medial begrenzt sich der Sack mit der sekundären Wurzel des Mesenterium commune, nach rechts reicht er bis an das mit dem parietalen Peritoneum verwachsene Colon ascendens. Das Caecum bleibt meist frei beweglich, gelegentlich auch noch der Anfang des Colon ascendens. Bei kleinem Bruchsack kann von Colon ascendens her noch ein Streifen

des Mesocolon ascendens mit der dorsalen Bauchwand verwachsen sein. Anderseits sahen wir in verschiedenen Fällen mit großem Bruchsack das Colon ascendens mehr oder weniger weit auf die Ventralwand des Sackes gerückt, gewöhnlich mit starkem Linksstand des Caecum. Wir kommen auf dies Verhalten noch einmal zurück. — Die Pforte des Bruchsackes öffnet sich kaudalwärts mit wechselnd starker Ablenkung nach links; im freien Rande der Pforte verläuft ein Abschnitt der A. ileocolica oder des Endes der A. mesenterica sup. Gewöhnlich liegt ein verschieden langer Abschnitt vom Duodenum noch in der Dorsalwand des Sackes retroperitoneal. Der Inhalt an freien Darmschlingen wechselt: im Maximum ist der ganze Dünndarm bis auf das letzte Ileumende eingeschlossen. In solchen Fällen kann im extrauterinen Leben, besonders nach voller Ausbildung des kleinen Beckens, ein Teil der Darmschlingen durch die Pforte in den Hauptraum des Bauches, meist wohl in das Becken gleiten; handelt es sich dabei nicht gerade um die Endportion des Ileum, so tritt dann der Darm dreimal durch die Pforte, und es entsteht die Gefahr einer Einklemmung, die sonst bei der Weite der Pforte nicht zu befürchten ist. Die ersten Aa. intestinales kommen aus dem rechten Umfang der A. mesenterica sup. und begeben sich an die linke Seite des Jejunums.

Beurteilung der Fälle mit Einlagerung des Colon ascendens in die Ventralwand des Bruchsackes.

Ist unsere theoretische Ableitung dieser Bildungsanomalie richtig, so muß die rechte Grenze des Sackes durch das mit dem parietalen Peritoneum verwachsene Colon ascendens dargestellt werden. Dem scheinen die Fälle von Walsham, Fürst und Braun zu widersprechen, in denen das Colon ascendens nicht am rechten Rande, sondern in der ventralen Wand des Bruchsackes verläuft und so nach rechts erst durch eine Peritonealfalte mit der Bauchwand in Verbindung steht. Die Mehrzahl der Autoren erklärt diese — übrigens gefäßlose — Peritonealplatte als das ausgestülpte innere Blatt des Mesocolon ascendens auf Grund der Anschauung, daß die rechtsseitigen inneren Hernien sich zwischen die beiden Blätter des Mesocolon ascendens entwickeln. Wir haben nun aber gesehen, daß das ganze Mesocolon ascendens in die Ventralwand des Sackes übergeht, daß also eine solche Betrachtungsweise unhaltbar ist. Wir sind vielmehr zu der Überzeugung gelangt, daß auch in diesen Fällen ursprünglich das Colon ascendens mit dem parietalen Peritoneum direkt verlötete. Erst später, unter dem Einfluß der Massenzunahme und Bewegung des im Sacke gelegenen Darmes dehnte sich diese Verlötung, die von der Bauchwand emporgezogenen Serosablätter legten sich aneinander und bildeten die in Rede stehende Platte. Selbstverständlich geht solche Dehnung nicht einfach passiv vor sich, sondern ist durch den Zug gesteigertes Flächenwachstum der Serosa.

Der zufällige Fund einer solchen Platten- oder Membranbildung in ihren

Anfängen bestärkt uns in unserer Auffassung. Bei einem 2 Tage alten in Formol konservierten Mädchen bestand ein Mesenterium commune für Dünn- und Dickdarm mit Einschluß des rechten Abschnittes des Colon transversum, d. h. bis an den Stamm der A. colica media. Die Wurzel des Mesenterium commune verhielt sich noch ganz primitiv, indem sie die kaudal unter ihr hinweg nach links tretende Pars transversa inf. duodeni zum größten Teile frei sichtbar ließ. Caecum und Anfang des Colon ascendens pendelten frei an dem Mesenterium; das Caecum stand rechts etwa in der Mitte zwischen Kaudalrand des rechten Leberlappens und Spina iliaca ant. sup. an der Bauchwand. Die Flexura coli dextra lag am Hilus der rechten Niere, dicht rechts neben dem Kaudalende der Pars desc. duodeni. Das Colon transversum begleitete im ersten Drittel seines rechten Abschnittes die Pars descend. duodeni und beschrieb dann an der Unterfläche des Lobus quadrat. hepatis, etwa in Höhe des Pylorus einen engen, ventralwärts konvexen Bogen, dessen rückläufiger, kürzerer linker Schenkel in den weitgeschwungenen Bogen des linken Quercolonabschnittes überging. Der dem Duodenum anliegende Abschnitt des Colon transv. war an seinem dorsal-medialen Umfang durch eine 2—3 mm breite Serosaplatte mit der Ventralfläche des Duodenums verwachsen. Diese Verwachsung setzte sich kaudal-lateralwärts über das Duodenum hinaus fort auf den Dorsalumfang der Flexura coli dextra und das aborale Drittel des Colon ascendens. Die Breite der Platte nahm dabei rasch zu: sie betrug an der Flexur etwa 1 cm, am kaudalen freien Rande fast 2 cm. Die dorsale Insertion der Platte strich vom Duodenum schräg über den Nierenhilus und medial über die Ventralfläche der kaudalen Nierenhälfte, um gegen den Kaudalpol der Niere auszustrahlen. Die Platte war dünn, durchscheinend, gefäßlos; beim Anstraffen durch Emporheben des Darms schaute ihre rechte Fläche lateral-kranialwärts. Der Serosaüberzug ihrer linken Fläche ging in die Serosa auf der Ventralfläche der Wirbelsäule, kranial in die der Pars transversa inf. duod. über und schloß sich hier der Radix mesenterii an. In der von dieser Platte und dem Mesenterium commune, speziell dem Mesocolon ascendens und transversum (dextrum) gebildeten, nach links und kaudalwärts offenen Bucht lagen Schlingen vom Ende des Jejunum und Anfange des Ileum. Man braucht sich jetzt nur vorzustellen, daß das Mesenterium kaudalwärts über die Pars transversa inf. duod. hinweg eine Strecke weit mit der dorsalen Bauchwand verlötete, um einen kaudalwärts offenen Sack zu erhalten, in dessen Ventralwand das Colon ascendens verliefe. Aber gerade der Umstand, daß das Mesenterium commune in diesem Falle vollständig frei und primitiv schmalwurzelig geblieben ist, zeigt, daß der gegen die Wand gedrängte Dickdarm isoliert an diese angewachsen sein und die Verwachsung später in die Länge gezogen haben muß. Wir halten uns daher für berechtigt anzunehmen, daß auch in Fällen gleich denen von Walsham, Fürst und Braun die rechte Bruchsackgrenze ursprünglich vom Colon ascendens dargestellt wurde.

Ein von KÜPPERS beschriebener Fall ist, wenn wir ihn recht verstehen, ein Gegenstück zu den eben genannten. Bei einem 21jährigen Manne war das Duodenum nicht dorsal zur A. mesent. sup. nach links gelangt, sondern bog in Höhe des Kaudalrandes des Pankreaskopfes nach rechts und kranialwärts als kurze, kranialwärts konvexe Schlinge um; deren absteigender Schenkel ging in ein transversales Darmstück über, das nach kurzem retroperitonealem Verlaufe nach links als Anfang des Jejunum frei wurde. Das etwas kurze Colon ascend. lag unter der Leber kranial zur Dünndarmmasse quer im Epigastrium und rechten Hypochondrium. Das Caecum war durch einen nach links kaudalwärts ziehenden Strang mit dem Colon descend. verwachsen. Das Colon transv. deckte das Colon ascend. »von oben« und bildete links von der Mediane im Epigastrium und Hypochondrium mehrere Schlingen. Das Colon descend. ging aboral von der Verwachsung rasch medianwärts und ohne Flex. sigmoides in das Rectum. Der Dünndarm bildete ein kaum bewegliches Paket, dessen mesenterialer Stiel unter dem Caecum und dem Verwachsungsstrang als etwa transversale Platte hervortrat. Zwischen dem emporgeschlagenen Colon transv. und dem unbeweglichen Colon ascend. befand sich der Zugang zu einem trichterförmigen Raum, der sich kaudal neben dem Stiel des Dünndarmpaketes öffnete. Die Endschlinge des Ileum war eingeklemmt in einem kinderfaustgroßen Bruchsack, der kaudal zum Colon ascend. etwa ventral zum Hilus der rechten Niere lag und mit seiner dorsalen Wand das transversale Anfangsstück des Jejunum bedeckte. Die Bruchpforte stellte ein queres Oval dar, dessen nach links konkaver Hauptabschnitt mit dem ventral-kranialen Schenkel über den rechten Teil des Mesenteriolum in die Plica ileoappendicularis zu verfolgen war, während der kaudal-dorsale auf die dorsale Fläche der Mesenteriumwurzel trat. Die erste freie Jejunumschlinge überschritt in der Bruchpforte das Ileum kranial-ventral. Das Jejunum bildete die rechte und kraniale Partie des Dünndarmpakets, das Ileum die linke und kaudale. Die A. mesent. sup. kam hinter der Mitte des kranialen Randes der Bruchpforte aus der Aorta die A. colica dextra lag zickzackförmig zusammengeschoben in der Ventralwand des Trichters; die A. colica med. versorgte mit zwei Ästen die rechte und die dorsale Wand.

In diesem Falle handelte es sich offenbar ursprünglich ebenfalls um Mesenterium commune bei atypisch rechts liegendem Duodenum. Caecum und Colon ascend. waren noch bis in die Gegend der Flex. dextra frei, die Flexur selbst aber mit der Serosa der rechten Niere durch eine Falte verbunden wie bei dem zweitägigen Mädchen. Durch irgendwelche Komplikation wurde der pendelnde Dickdarmabschnitt vom Dünndarm kranialwärts und nach links geschoben und in dieser Lage durch die Verwachsung des Caecum mit dem Colon descend. fixiert. Die ursprünglich etwa sagittal gestellte Serosafalte an der Flexura dextra wurde dadurch in frontale Stellung umgelegt und zur ventralen Wand einer nach links offenen Peritonealtasche.

Rechtsseitige Bauchfellbrüche in der Literatur: b) mit typischer Linkslagerung der Flexura duodenojejunalis.

Neben den bisher besprochenen rechtsseitigen inneren Hernien bei Rechtsverlagerung des aboralen Duodenumabschnittes ist nun eine Anzahl ebenfalls rechtsseitiger Hernien beschrieben, bei denen die Flexura duod.-jej. mehr oder weniger an typischer Stelle links lag (oder gelegen haben soll). Wir lassen hier kurze Auszüge der Schilderungen folgen.

Klob (Mann von 36 Jahren). Das Colon transv. ging von der unter dem scharfen Leberrande gelegenen Flex. dextra schräg nach links-kranialwärts. In der rechten Bauchhälfte, etwas über die Mediane nach links sich hinüberwölbend, ein rundlicher Sack von 8 Zoll Länge, 6 Zoll Breite und 5 Zoll Höhe; kranial von der rechten Hälfte des Mesocolon transv. bedeckt, rechts das Colon ascendens erreichend. Am Beckeneingang bedeckte er das Caecum samt dem letzten, $1^1/_2$ Zoll langen Ileumstück. Die Öffnung von etwas über 2 Zoll Durchmesser lag vor dem 3. Lendenwirbel und schaute nach links und etwas dorsalwärts. Der die A. ileocolica enthaltende stumpfe ventrale Rand ging kranialwärts in das Mesocolon transv. über. Die dorsale scharfe Umrandung der Öffnung lief in eine Leiste aus, die sich als »pseudomembranöse Bildung an der Mitte des im Sacke gelegenen Dünndarmgekröses« befestigte. Duodenum nach rechts hin verzogen, ausgedehnt. Jejunum, sehr ausgedehnt, bildete eine nach rechts konvexe Krümmung und trat dabei von kranial her in den Sack. Treitzscher Gefäßbogen vorhanden. Nach Herausziehen des Dünndarms aus dem Sacke zeigte sich »an der Wurzel des Gekröses eine narbig verzogene Stelle, von der aus sehnige Streifen teils nach oben in das hinaufgeschlagene Mesocolon transv., teils nach links hinüber in das Mesocol. descend. ausstrahlten; daselbst waren auch brückenförmige, 2—3 Linien breite Sehnenstreifen über Peritonealfalten ausgespannt und hielten diese fest. Diese Narbe oder besser diese Pseudomembranbildung befindet sich somit gerade an der linken Seite des Eintrittes des Dünndarms in die Peritonealhöhle. Von dieser Stelle zieht nach abwärts eine halbmondförmige, mit ihrer Konkavität nach rechts sehende Falte, deren oberes Horn in das obere Blatt des Mesenteriums des Jejunums ausläuft, deren unteres Horn an das untere Blatt des Mesenteriums der untersten Ileumschlingen heraustritt, und das ebenfalls durch pseudomembranöse Adhäsionen verzogen erscheint.«

Zwaardemaker. (Infanterie-Rekrut.) Caecum, Colon ascend. und descend. sowie Flexura sigmoid. verborgen, links durch Dünndarmschlingen, rechts durch einen Peritonealsack von mehr als Kindskopfgröße. Der Sack reicht nach rechts bis an Caecum und Colon ascend., nach links bis an die Wirbelsäule, kaudalwärts bis in die Nähe des Promontoriums, kranialwärts bis nahe an das Duodenum. Die gerade vor der Wirbelsäule liegende Öffnung ist für zwei Finger durchgängig und wird dorsal von der hinteren Bauchhöhlenwand,

ventral von der Mesenteriumwurzel mit der A. mesent. sup. begrenzt. Das Jejunum lag außerhalb des Bruchsackes, das Ileum bis auf ein 25 cm langes Endstück darin.

Broesike, Fall I. (2 Jahre alter Knabe.) Leber, besonders im linken Lappen stark ausgebildet, stieß an die Milz, deren Kaudalpol den Rippenbogen einige Zentimeter überragte. Magen und Duodenum in normaler Lage. Letzteres reichte kaudalwärts bis zur Aortenteilung, wurde, außer in Pars transv. sup., verdeckt von einem die ganze rechte Bauchhälfte einnehmenden Bruchsack, der im mittleren Teil die Mediane etwas nach links überschritt und longitudinal 11 cm, transversal 6 cm maß. Caecum kranial zur Symphyse, ebenso wie Colon ascendens frei beweglich. An der Grenze zwischen ventraler und linker Wand des Sackes zog Colon ascend., leicht nach links konvex, kranialwärts bis unter die Leber zu der rechts von der Mediane gelegenen Flexura dextra. Colon transv. parallel dem Colon ascend. kaudalwärts bis in die Nähe des linken Leistenbandes, von da nach linkem Leberrand. Colon descend. kurz, unvollständig verlötet. Flex. sigmoid. stark gewunden, mit langem Gekröse. Die Wurzellinie des Mesocolon transv. fällt ziemlich mit dem oberen Rand des Sackes zusammen. Der Sack war von Höhe des Ursprunges der A. mesent. sup. ab frei beweglich auf der hinteren Bauchwand. Die Öffnung von 3—4 cm Durchmesser wandte sich nach links und dorsalwärts; ihr ventraler Rand wurde gebildet durch die Mesenterialwurzel mit der A. mesent. sup., bzw. der Ileocolica. Von der normal gelegenen, ein wenig mit dem Mesocolon transv. verwachsenen Flex. duod.-jej. verlief das Jejunum auf eine Strecke von 4—5 cm retroperitoneal (mit Pars ascend. duodeni leicht verwachsen) nach rechts-kaudalwärts, dann, etwa 1 cm vom kranialen Rande der Öffnung entfernt, durch die linke obere Wand in den Bruchsack, in dem der ganze Dünndarm außer dem 6 cm langen Endstück des Ileum lag. An der hinteren Wand des Sackes Pars descend. duod., Flex. duod.-inf. nebst dem größten Teil des Pankreaskopfes.

Broesike, Fall II. (Erwachsener Mann.) Magen, Duodenum, Dickdarm in normaler Lage. Zwischen Colon ascend. und Wirbelsäule ein Bruchsack von etwa Kindskopfgröße; sein oberer Rand »erstreckte sich bis hinter die Wurzellinie des Mesocol. transv.«, die untere Grenze entsprach ungefähr der Höhe des Darmbeinkammes. Öffnung an der linken Sackwand, rechts von den letzten Lendenwirbeln; ihr Ventralrand gebildet durch Mesenteriumwurzel mit A. mesent. sup. Von normal gelegener Flex. duod.-jej. das Jejunum retroperitoneal, zwischen Peritoneum parietale und Pars ascend. duod. nach rechts-kaudal bis dicht neben den kranialen Pol der Pforte; dann ging es in den Sack, in dem außerdem ein Teil des Ileum lag. Pars ascend. und Flex. inf. duod,. sowie die rechte Niere zum Teil noch hinter dem Bruchsack.

Rose. (68jährige Frau.) In rechter Bauchhälfte Peritonealsack, dessen nach links gewandte Öffnung, für zwei dicke Finger bequem durchgängig,

unmittelbar kaudal vom Duodenum, senkrecht in Mittelebene lag; ihre Ränder scharf, der ventrale gebildet durch Gekröswurzel mit A. mesent. sup. Die ventrale Wand des Sackes, in dem sich Dünndarmschlingen befanden, wurde »dicht rechts von der Pforte gebildet von der linken hinteren und unteren Wand des Anfangsstückes des ausgedehnten Jejunums.« Bei Sektion zeigte der Sack nur Walnußgröße, bei der voraufgegangenen Operation jedoch hatte R. den Eindruck einer größeren, auf der rechten Seite eingeklemmten Dünndarmmasse.

Neumann. (55jährige Frau.) Magen, Duodenum, Leber, Milz, Dickdarm normal gelagert. Langes Mesocolon sigmoid. In rechter Bauchhälfte kindskopfgroßer Bruchsack, begrenzt: kranial von rechter Haftlinie des Mesocolon transv., rechts von Colon ascend. bis etwa handbreit oberhalb der Einmündung des Ileum ins Caecum, kaudal vom Ende der Wurzellinie des Mesenteriums, die vom 4. Lendenwirbel schräg nach rechts in Gegend des Caecums zog. Links war der Sack nur kranial etwa von Mitte bis unteren Rand des Pankreaskopfes geschlossen. »Vordere Wand gebildet von der Gekrösplatte, welche vom Colon ascend. nach unten und medianwärts zur Wurzellinie des Mesocolon transv. verlief.« Mesenteriumwurzel von kranialem Rand der Pars horizontalis inf. duod. bis zum rechten Rande des 4. Lendenwirbelkörpers durch den Eingang des Sackes unterbrochen, in dessen Ventralrande die A. mesent. sup. lag. Vom Dünndarm die ersten $1^1/_2$ m außerhalb des Sackes an langem Mesenterium, die folgende Partie im Sacke, die letzten $^3/_4$ m wieder in Bauchhöhle. An hinterer Sackwand: die zwei unteren Drittel der rechten Niere, das untere Drittel der Pars descend. duod., Anfang der Pars transv. inf. und ein Teil des Pankreaskopfes.

Schwalbe, Fall I. (14 Monate alter Knabe.) In der rechten Bauchhälfte fast faustgroßer peritonealer Sack, dem Colon ascend. und rechte Hälfte des Colon transv. aufgelagert sind. Am kaudalen Pol des Sackes das Caecum mit Appendix. Öffnung nach links; ihr oberer Pol dicht an Flex. duod.-jej.; der ventrale Rand gebildet von Mesenteriumwurzel mit A. mesent. sup.; nach kaudal und dorsal der Rand scharf, reicht bis 1,5 cm vom Caecum. Von Flex. duod.-jej. das Jejunum retroperitoneal in den Bruchsack, dann folgt ein Teil Dünndarm außerhalb des Sackes, darauf begibt er sich wieder in den Sack, um ihn 45 cm vor der Valvula ileocaecalis wieder zu verlassen.

Selby. (40jähriger Mann). In rechter Bauchhälfte großer Peritonealsack. Colon ascend. nach rechts verdrängt, Caecum aufwärts gezogen, so daß Proc. vermiformis von seiner Ventralfläche zu entspringen schien. Am kranialen Teil des Sackes Omentum maj. adhärent. Die $1 : 2^1/_2$ Zoll große Öffnung, gerade rechts neben der Mittellinie etwas unterhalb des Nabels, schaute nach links kaudalwärts; ventraler Rand gerade kaudal und rechts von der Flex. duod.-jej. beginnend, dick, enthielt Gefäße. Eine Dünndarmschlinge, die aus der Öffnung hervorkam, war scharf abgebogen, von dem

Pfortenrande eingeschnürt und mit dem Sack verwachsen; die Schnürfurche etwa 8 Zoll von Valvula ileocaecalis entfernt. Wahrscheinlich hat der ganze Dünndarm bis auf die letzten 8 Zoll Ileum im Sack gelegen, und einige Dünndarmschlingen waren herausgeschlüpft.

Paton. (3 Monate altes Mädchen.) In rechter Bauchhälfte ovaler Bruchsack von Größe etwa einer Orange, der von Caecum, Colon ascend. und transv. umgeben ist. Öffnung nach links, für zwei Finger leicht durchgängig; im dünnen, sichelförmigen ventralen Rand die A. mesent. sup., die sich in die A. ileocolica fortsetzte; dorsale Begrenzung der Pforte durch die dorsale Bauchwand. Ein Teil des Duodenum an dorsaler Sackwand. Jejunumanfang schien verlötet. Bei Sektion 18 Zoll Jejunum im Sack, wieviel Dünndarm ursprünglich darin, unbestimmt; bei der vor 7 Tagen vorgenommenen Operation war aller Darm aus dem Sacke herausgezogen.

Haasler, Fall I. (43jährige Frau.) In rechter Bauchhälfte ein Peritonealsack, der den ganzen Dünndarm bis auf letztes Ileumstück enthielt; das Colon umgab ihn als Kranz; Caecum nach der Mitte hin verzogen. Länglichrunde, für die ganze Hand durchgängige Öffnung an linker dorsaler Seite des Sackes. »Im oberen Abschnitt derselben das Duodenum, über das der vordere Pfeiler im Bogen hinwegzog.« Der Pfortenrand im kranialen Teil ein derber Strang, weiter kaudal weicher und weniger strangförmig; enthielt die A. mesent. sup., deren Hauptast über die Ventralfläche des Sackes zog. Die Pforte begleitete einer der untersten Ileumäste. Innerhalb des Sackes kaudale Hälfte der rechten Niere und kaudale Fläche des Pankreaskopfes; im oberen Abschnitt lag das Duodenum, das frei von Verwachsungen war und ohne ausgesprochene Flex. duod.-jej. aus dem Horizontalteil ins Jejunum überging.

Haasler, Fall II. (10 Jahre alter Knabe.) Große Ähnlichkeit mit Fall I, Dimensionen des Sackes geringer, zur Aufnahme des ganzen Dünndarms nicht geräumig genug. »Nach unten außen erreicht der Sack im Ileocaecalwinkel sein Ende.« Caecum stark nach oben und gegen die Mitte hin, etwa zur Nabelgegend verzogen, ebenso wie unterer Teil des Colon ascend. frei beweglich. Dorsal unter der Radix mesenterii die für eine Hand durchgängige Pforte, »in deren oberer Rundung das Duodenum verlief, mit flacher Flex. duod.-jej. austretend.« Im ventralen Rande die A. mesent. sup., die »sich bald gabelt, um mit dem Hauptaste, der Ileocolica, den Rand der Bruchpforte bis nach unten hin zu begleiten, während ein starker Nebenast seitlich abzweigt.« Vom Ileum lag bei Operation nur das unterste Stück außerhalb des Sackes; der Bruchsack war geborsten, der Riß wurde vernäht. Bei Sektion lag nur ein Teil des Dünndarms im Sack, der übrige im linken Teil der Bauchhöhle und im Becken.

van Rossum. (50jähriger Mann.) Leber, Magen, Duodenum, Milz, Dickdarm in normaler Lage. In linker Bauchhälfte Dünndarmschlingen, in rechter etwa kindskopfgroßer Peritonealsack. Dieser reicht kaudal nicht ganz bis in

Blinddarmgegend, kranial bis an Colon transv.; rechts und kaudal, bis an die Grenze des rechten und mittleren Drittels des Sackes, begrenzt ihn Colon ascend. Kranialer Teil des Sackes mit dorsaler Bauchwand verwachsen. Öffnung, für vier Finger gut durchgängig, in Höhe der oberen Lendenwirbel, etwas rechts von Mediane, sieht nach links und etwas dorsalwärts; die Ränder stumpf. Den ventralen Rand bildete Mesenteriumwurzel mit A. mesent. sup. Die Gekröswurzel ging nach anfänglicher Wendung nach links in leichter Biegung nach rechts zur Ileocaecalgegend. Flex. duod.-jej. an gewöhnlicher Stelle. Kurzes Anfangsstück des Jejunums verlötet, »so daß es gewissermaßen den hinteren Rand der Bruchpforte mit bilden hilft, und dadurch der merkwürdige Eindruck hervorgerufen wird, als ob aus dem Bruchsack nur ein Darmschenkel herauskäme.« Ein Drittel (wohl der Anfang?) des gesamten Dünndarms lag im Sacke.

Griffith (nach van Rossum). Caecum und Colon in normaler Lage. Bruchsack in rechter Bauchhälfte zum größten Teile rechts vom Colon ascend., das an seiner ventralen Wand liegt. Im Sacke der ganze Dünndarm. Im vorderen Rande der großen Pforte die A. mesent. sup., die sich in die Ileocolica fortsetzt.

Bisher vorliegende Deutungen dieser Fälle.

Über die Entstehungsweisen dieser Hernien sind verschiedene Ansichten geäußert. Klob meint, daß die von ihm gefundene Hernie sich im unteren Horn der Treitzschen Fossa duodenojejunalis (= Recessus duodeno-mesocolicus inf., Broesike; Fossette duodénale inférieure non vasculaire, Jonnesco) gebildet habe, während das obere Horn der Grube »pseudomembranös verzogen und fixiert« gewesen sei. Dieser Auffassung haben sich später Jonnesco, Morestin und Haasler angeschlossen. Die Fossette duodénale inférieure non vasculaire von Jonnesco, die Fossa duodenojejunalis von Morestin und der Recessus duodeno-mesocolicus von Broesike, den Haasler für diese Hernien verantwortlich macht, sind identisch.

Gruber (68) deutet den Bruchsack in seinem Falle als die ausgeweitete, anomalerweise rechts gelegene Retroeversio mesogastrica peritonei (= Landzerts Fossa duodenojejunalis, Broesikes Recessus duodenojejunalis posterior). Landzert erklärt die Hernien von Klob und Gruber auf dieselbe Weise und glaubt, daß sie sich während des intrauterinen Lebens entwickeln.

Eppinger bekämpft beide Auffassungen scharf und läßt keine Trennung zwischen links- und rechtsseitigen Hernien gelten. Klobs Hernie sei eine Treitzsche Hernie gewesen, im Falle Gruber aber habe keine retroperitoneale Hernie vorgelegen.

Broesike lehnt ebenfalls diese beiden Möglichkeiten ab. In dem Recessus duodeno-mesocolicus kann nach seiner Meinung höchstens eine linksseitige Hernie entstehen, im Recessus duodenojejunalis post. aber sei die Entstehung einer Hernie mechanisch unmöglich. Nach ihm entwickeln sich die

rechtsseitigen Hernien in einem zuvor von den Autoren nicht beachteten Recessus, den er Rec. parajejunalis s. mesenterico-parietalis nennt. Dieser Recessus kann sich nur vorfinden, wenn das Anfangsstück des Jejunums mit der hinteren Bauchwand verlötet ist. Er liegt in solchem Falle hinter der Übergangsstelle zwischen dem angelöteten und dem freien Teile des Jejunums und ist von einem halbmondförmigen scharfen Rande umgeben. Er schiebt sich ein wenig rechts vom Jejunum zwischen das Mesenterium und das Peritoneum parietale. Die Bildung der Hernie beginnt unmittelbar nach der Geburt. Der freie Anfangsteil des Jejunums wird durch die Wucht der andrängenden Speisemassen geradezu in den letzteren hineingepreßt. »Verläuft nun in dem Rande der Taschenöffnung ein größeres Gefäß, wie z. B. die A. mesenterica sup. oder ileocolica, so kann das mit einem freien Gekröse versehene Anfangsstück des Jejunums in ganz derselben Weise eingeklemmt werden, wie dies für die Entstehung der Hernia duodenojejunalis sin. seitens der V. mesenterica inf. bis zur Evidenz festgestellt ist. Ist eine solche Einklemmung erst einmal vorhanden, so sind bei einer leichten Verschieblichkeit des Peritoneum alle Bedingungen dafür gegeben, daß es zur Entwicklung einer Hernia parajejunalis kommt.« Diesen Recessus parajejunalis hat bisher nur Broesike zweimal zu Gesicht bekommen. Broesike findet es selbst befremdend, daß die Hernie öfter beobachtet ist als die Tasche. Er erklärt das dadurch, daß von den Hernien kaum ein Fall übersehen sein dürfte, während die Tasche selbst der Beobachtung wohl oft genug entgangen sei. Der Recessus ist jedoch auch nachher nicht wieder gefunden worden, trotzdem sicher viele Untersucher seit der Mitteilung Broesikes darauf geachtet haben. Schwalbe z. B. hat ihn in 150 daraufhin untersuchten Fällen kein einziges Mal gesehen.

Toldt (89) ist mit der Deutung, die Broesike seinem Recessus gegeben hat, nicht einverstanden; nach ihm verdankt der Recessus seine Entstehung atypischen Vorgängen, welche nicht zu dem normalen Ablauf der Gekrösbildung gehören, also zu den Varietäten zählen.

Wenn auch die meisten später veröffentlichten Fälle auf die von Broesike gegebene Entstehungsweise zurückgeführt worden sind, so doch nicht alle. Wie schon erwähnt, lassen Morestin und Haasler die Hernien im Recessus duodeno-mesocolicus entstehen. Neumann nimmt an, die Anheftung des Mesenteriums längs der Wirbelsäule zur sekundären Radix mesenterii und damit vielleicht in ursächlichem Zusammenhang auch die Verlötung des ganzen Mesocolon ascendens mit dem parietalen Peritoneum der dorsalen Bauchwand seien ausgeblieben; Bruchhöhle und Pforte haben bereits bei der Geburt ihre definitive Ausdehnung und Lage gehabt, eine sekundäre Wanderung der Bruchpforte und Ausdehnung der Höhle finden nicht statt; von vornherein seien Darmschlingen mit Leichtigkeit durch die Bruchpforte geschlüpft.

Nach Küppers ist »bei der Rechtswendung des gemeinsamen Gekröses die erste Schlinge des Jejunums nicht hinter der A. mesenterica sup. durch-

schluptend nach links und oben gelangt, sondern rechts geblieben, während erst die zweite oder eine weitere Schlinge jene für die Sicherheit des Darms sehr wichtige Bewegung vollzog«. »Diese Entwicklungshemmung gibt direkt das Bild einer Hernie, denn der Anfang des Jejunums liegt, sobald im Umkreise die Verlötung eingetreten ist, in einer peritonealen Höhle mit mehr oder weniger engem Zugange, der als Bruchpforte fungierend allerdings nur den abführenden Schenkel aufweist.« Es entsteht jedoch durch das Rechtsbleiben einerDünndarmschlinge nur in den seltensten Fällen eine retroperitoneale Hernie. »Tritt völlige Verlötung ein, ist die Gefahr beseitigt, bleibt die Verlötung des Mesocolon ascendens ganz oder teilweise aus, so ist wieder eine Hernienbildung ausgeschlossen. Nur eine gewisse, sozusagen in der Mitte liegende oder maßvolle Verlötung ermöglicht sie, da die zurückgebliebene Schlinge frei in einer peritonealen Kapsel liegen muß«. Nach K. müßte in jedem Falle von rechtsseitiger Hernie die Flexura duodenojejunalis rechts von der A. mesenterica sup. liegen, was durchaus nicht zutrifft.

Moynihan nimmt eine getrennte Entstehung an für die Fälle, in denen das Jejunum verlötet und für die Fälle, in denen es frei beweglich ist. Die ersteren entstehen nach ihm im Recessus parajejunalis, die letzteren dagegen in einer Grube, die Waldeyer zuerst 1874 folgendermaßen beschrieben hat: »Schließlich will ich noch auf einen Befund aufmerksam machen, der ebenfalls geeignet ist, die Bedeutung der Gefäße für peritoneale Falten und Taschenbildungen zu veranschaulichen. Bekanntlich macht die A. mesenterica sup. in ihrem Verlaufe nach abwärts einen nach rechts leicht konkaven Bogen. Ich habe nicht selten bei Embryonen eine im Mesenterium liegende, von der Konkavität dieses Gefäßbogens gebildete und begrenzte, umfangreiche peritoneale Grube konstatieren können, die mitunter, bei starker Prominenz der Arterie, bis 0,5 cm Tiefe hatte und mit dem linken Ende nach abwärts gerichtet war. Diese Tasche ist mir vier- bis fünfmal bei 15 Embryonen von 15 bis 20 Wochen vorgekommen und scheint sich in den meisten Fällen später abzuflachen. Bei Erwachsenen habe ich eine derartige Bildung noch nicht angetroffen . . .« Moynihan fand bei Erwachsenen in drei Fällen diese »Waldeyersche Grube« deutlich ausgeprägt; sie lag nach ihm im Anfangsteil des Mesojejunum gleich hinter der A. mesenterica sup. und unmittelbar unterhalb des Duodenums. Nach unserer Meinung sind die Grube von Waldeyer und die von Moynihan ganz verschiedene Dinge.

Wir sehen also, daß auch für die rechtsseitigen inneren Hernien ohne Rechtsverlagerung des Duodenums mehrfach eine intrauterine Entstehung angenommen wird (Landzert, Neumann, Küppers). Wenn Waldeyer (96) sagt: »Auch für die intraabdominalen Hernien liegt anatomische Disposition vor aus dem embryonalen Lebensabschnitt in Form einer Bruchpforte mit Anlage eines Bruchsackes«, und v. Bergmann im allgemeinen zustimmt: »Die Erfahrung gerade an den sogenannten inneren Hernien zeigt, daß nur eine

bestimmte Anlage solche Hernien erzeugen kann«, so ist das auch für alle diejenigen annehmbar, die eine Entwicklung des Bruches in der Fetalzeit ablehnen. Nach HAASLER spricht gegen eine solche »neben anderen Gründen« die Analogie der linksseitigen Bruchbildung, sowie das Verhalten des Bruchsackes, d. h. die Möglichkeit einen zusammenhängenden serösen Sack um den Bruchinhalt von Bauchwand und Mesenterium loszuschälen. Das letztere ist jedoch eine kleine präparatorische Leistung, die sich in jedem nicht durch Entzündung komplizierten Falle ausführen läßt. Die Analogie mit den linksseitigen Brüchen ist eine durch nichts gestützte Annahme: vermißt doch HAASLER selbst für die rechte Seite die links so mannigfachen Zwischenstufen von der einfachen Bauchfelltasche bis zur großen Hernie.

Eigener Versuch einer Analyse.

Wir haben aus den verschiedenen Berichten den Eindruck erhalten, daß NEUMANN das Tatsächliche am schärfsten erfaßt hat. Auf die einfachste Formel gebracht besteht auch in diesen Fällen ein Mesenterium commune für Jejunum, Ileum und Colon asc., gelegentlich noch für Colon transversum dextrum, bei Fixation des Colon an der dorsalen Bauchwand, wie in den Fällen der ersten Gruppe, nur mit dem Unterschiede, daß die Wurzel des Mesenteriums sich nicht sekundär kaudalwärts über das Duodenum hinaus durch Verlötung mit der dorsalen Bauchwand verlängert, sondern die primitive Schmalheit wie zur Zeit der Nabelschleife und deren ersten Drehungen bewahrt hat. Das ist aber ganz dasselbe Bild, wie es sich uns bei dem oben geschilderten zweitägigen Kinde bot. Wir brauchen nur anzunehmen, daß das Mesenterium bzw. das Mesocolon ascendens von dem (kaudal) unter ihm liegenden Dünndarmabschnitt während des weiteren Wachstums des Individuums zu stärkerem Flächenwachstum genötigt wurde, um einen Bruchsack mit den gleichen Eigenschaften wie in den Fällen der zweiten Gruppe rechtsseitiger Hernien zu erhalten.

Das Mesenterium commune in den Fällen unserer ersten Gruppe ist dadurch entstanden, daß die Verwachsung des Mesocolon ascendens mit der dorsalen Bauchwand durch die rechts sich aufstauenden Jejunumschlingen verhindert wurde. Die Drehung der primitiven Darmschleife war an deren Basis bei 90° stehen geblieben. In den Fällen der zweiten Gruppe kann ebenfalls nur der Dünndarm für das Erhaltenbleiben des Mesenterium commune verantwortlich gemacht werden, obschon das Jejunum in typischer Weise nach links gelangt, die Drehung der Darmschleife also auch an der Basis durchgeführt ist. Wir erwähnten oben bei der Schilderung des Befundes an dem zweitägigen Mädchen, daß der Anfang des Jejunums links, der Endabschnitt des Ileums rechts sich auf die (kraniale) Oberfläche des Mesenterium commune gelagert hatten, wie wir es als typisches letztes Entwicklungsstadium für den ganzen Dünndarm zu finden pflegen. Ein Schlingenknäuel aus der Mitte des Dünndarms hatte sich jedoch unter das Mesenterium commune geschlagen und

lag in dem Winkel zwischen diesem, der dorsalen Bauchwand und der peritonealen Verwachsungsplatte des Colon ascend. Zur Erschließung des Mechanismus dieser regelwidrigen Lagerung schienen uns vier Feten von 63—92 mm Rumpflänge Anhaltspunkte zu bieten. Bei allen waren Caecum und Colon ascendens bereits vollständig nach rechts geschoben, der Dünndarmknäuel lag der ventralen Bauchwand mit der freien Oberfläche an, bedeckte also die ventral-kraniale Fläche des Mesenterium commune; nur vom Ileum umgriff eine besonders lange Schlinge, — in den einzelnen Fällen die fünft-, sechst- und siebentletzte, — die A. mesenterica sup. kaudo-dorsalwärts und drängte sich zwischen Mesenterium und Bauchwand. Bei der weiteren Entwicklung wäre diese Schlinge und die mit ihr untergeschlagene Mesenteriumfalte vielleicht die Leitlinie oder besser der Ausgang für eine größere Anzahl untergeschobener Darmschlingen geworden, die eine Anlagerung des Mesocolon an die dorsale Bauchwand verhindern mußten und nach erfolgter Verwachsung des Colon ascendens mit dem parietalen Peritoneum den Inhalt einer kaudalwärts und nach links hin offenen Tasche darstellten. Wir dürfen aber wahrscheinlich noch weiter in der Entwicklung zurückgreifen. Wenn der Dünndarmschenkel der primitiven Darmschleife von der bereits links befindlichen Flexura duodeno-jejunalis her die ersten kräftigen Jejunumschlingen teils links, teils noch kaudal zu dem Colonschenkel treibt, erscheinen auch an seinem Nabelende intraabdominal lockere größere Schlingen, die kaudal um den Colonschenkel nach links zu treten beginnen. Der sie mit jenen verbindende Abschnitt des Dünndarmschenkels ist noch ziemlich gestreckt oder leicht kaudalwärts konvex. Da der Colonschenkel ganz gestreckt an der kaudalen Leberfläche liegt, wird das primitive Mesenterium zwischen den intraabdominalen Abschnitten beider Schenkel etwas ausgebreitet zu einer ungefähr sagittal gestellten Membran, die in der Nähe des Nabelringes entsprechend den gröberen Dünndarmschlingen ein paar lose Falten schlägt, beim Eintritt in den Nabel aber eng zusammengerafft ist. Es genügt um diese Zeit bereits eine minimale Krümmungsabweichung der nächsten aus dem Nabel in die Bauchhöhle hineinwachsenden Schlingen, um auf die rechte Fläche des Mesenteriums zu geraten, statt die bereits vorhandenen intraabdominalen Schlingen zusammen und kaudal unter dem Mesenterium hindurch nach links zu drängen. Die erste abgelenkte Schlinge bestimmt dann wieder die Richtung der aus dem Nabel nachfolgenden, und da das Längenwachstum des Dünndarms an dieser Stelle sehr rasch vor sich geht, kann sich bald ein ganzer Schlingenknäuel in das immer breiter entfaltete Mesenterium eingenistet haben, bevor der Nabel sich schließt und der Scheitel der Darmschleife in die Bauchhöhle aufgenommen wird. Der so eingefangene Dünndarmknäuel drängt wie sonst nach links ventral-kranialwärts, treibt dabei das über ihn gespannte Mesenterium zwischen Colonschenkel und den links wachsenden Jejunumschlingen empor gegen die kaudale Leberfläche, gerät bei der Aufstauung in der linken Bauchseite in die typische Rechts-

rotation und schiebt dadurch den Colonschenkel und sein Mesenterium nach rechts gegen die dorsale Bauchwand. Man kann sich leicht vorstellen, daß dieser Prozeß bei einiger Mächtigkeit des eingefangenen Schlingenknäuels eine einkrempende Wirkung schließlich auch auf das Mesenterium der links liegenden Jejunumschlingen und auf diese selbst ausüben muß: so würde als Extrem ein Zustand erreicht werden können, in dem der ganze Dünndarm kaudal unter einem Mesenterium commune liegt. Verlötet dann Colon transversum (dextrum) und Colon ascendens mit der dorsalen Bauchwand, wird das Mesenterium commune durch das weitere Wachstum des Dünndarms zu stärkerem Flächenwachstum angeregt, so ergibt sich ein Sack, rechts vom Colon ascendens, kranial vom Colon transversum begrenzt, mit weiter Öffnung median-kaudalwärts. Der freie ventrale Rand der Öffnung spannt sich von der Gegend der Flexura duodeno-jejunalis nach dem rechten Beckenrand und enthält die A. ileocolica. Aus der Öffnung tritt das Endstück des Ileum an das pendelnde freie Caecum. Das ganze gliche dem Falle I von HAASLER. Ist weniger Dünndarm eingekrempt, so bleibt links außerhalb des Sackes ein längeres Stück Jejunum (Fall NEUMANN). Sekundär, mit der weiteren Eröffnung des kleinen Beckens, können unter dem Einfluß der Schwere und der Bauchpresse Schlingen aus dem Sacke in das kleine Becken hinabgleiten. Bei geringem Bruchinhalt endlich kommt es unter Umständen, wenn auch vielleicht etwas verspätet, noch zu einer Anlagerung und Verwachsung der lateralen Partien des Mesocolon ascend. und des Endabschnittes des Mesoileum (NEUMANN).

Das sind Konstruktionen, aber konsequente. Ihre Wahrscheinlichkeit ist jedenfalls zum mindesten nicht geringer, als die der vordem geäußerten Vermutungen. Wir verfügen leider nicht über einen zu dieser Gruppe gehörigen Fall, um durch eine genaue Analyse selbst die Probe auf das Exempel machen zu können. Die Analogie mit den rechtsseitigen Hernien unserer ersten Gruppe ist klar. Die Bildung eines Bruchsackes bleibt aus, wenn auch das Colon ascendens verhindert wird mit dem parietalen Peritoneum zu verwachsen: dann besteht nur ein Mesenterium commune.

Auf die von BROESIKE angenommene Wanderung der Bruchpforte, die, mechanischen Gesetzen folgend, durch die Last der nach unten ziehenden, im Bruchsack liegenden Darmschlingen bewerkstelligt werden soll, können wir verzichten. Diese Wanderung ist nach den Untersuchungen von KELLING und MELTZING über die Druckverhältnisse in der Bauchhöhle überhaupt sehr unwahrscheinlich.

Unsere Auffassung bietet die Möglichkeit die zweite Gruppe der rechtsseitigen inneren Hernien (13 Fälle) direkt neben die erste zu reihen als gleichwertige Unterabteilung der Hernien zwischen Mesenterium commune und dorsaler Bauchwand. In beiden Gruppen ist der Bruchinhalt selbst die Ursache der Entwicklungshemmung, die zum Bestehenbleiben des Mesenterium commune, also zur Bildung des Bruchsackes geführt hat: atypisch gelagerte

Dünndarmschlingen verhindern die Verwachsung des Mesocolon ascendens mit der Bauchwand. Der Unterschied besteht nur darin, daß die atypische Lagerung der Dünndarmschlingen in der ersten Gruppe die notwendige Folge einer atypischen Lagerung des Duodenums ist, in der zweiten Gruppe wahrscheinlich mit einer »zufälligen« Aberration von Darmschlingen auf die falsche Seite des primitiven Darmschleifengekröses zusammenhängt.

Schließlich bleiben noch fünf Fälle ebenfalls rechtsseitiger innerer Hernien zu erwähnen: Moutard-Martin, Pye-Smith-Moxon, Barrs, Engel und W. Meyer. Wir begnügen uns mit der Nennung der Namen, da bei den vier ersten die Zugehörigkeit zu einer der beiden Gruppen unserer Einteilung nicht zu entscheiden war, der Fall Meyer aber sicher auszuschließen ist.

Nomenklatur.

Um kurz auf die Nomenklatur einzugehen, so hat Broesike den Namen »Hernia parajejunalis s. mesenterico-parietalis« eingeführt; Jonnesco nannte diese Hernie »Hernie duodénale droite«. Neumann und Moynihan halten die zweite Bezeichnung Broesikes »Hernia mesenterico-parietalis« für die richtigste, der sie den Zusatz »parajejunalis« oder »paraduodenalis« beifügen, je nachdem das oberste Jejunumstück verlötet ist oder nicht. Haasler gibt der Bezeichnung »rechtsseitige Hernia duodeno-jejunalis« den Vorzug. Als Bezeichnung, die die Sache trifft, ohne über die Genese irgend etwas vorweg zu nehmen, kommt u. E. nur »*Hernia mesenterico-parietalis dextra*« in Betracht.

Bemerkung für den operativen Eingriff in bestimmten Fällen.

Vom praktischen Standpunkte ist bemerkenswert, daß nicht einmal die Hälfte der Fälle klinische Erscheinungen gemacht hat, eine Tatsache, die wohl auf die meist große Weite der Bruchpforte zurückzuführen ist. In 18 Fällen wurde der Befund zufällig bei der Sektion erhoben, ohne daß im Leben Störungen bestanden hatten. In 11 Fällen wurden die Symptome von Darmverschluß beobachtet. In 2 Fällen (Zwaardemaker und Barrs) erfolgte der Exitus noch vor der Operation. Die in 9 Fällen (Quénu, Clarke, Rose, Neumann, Selby, Paton, Meyer I, Mertens und Haasler II) vorgenommene Operation führte nur zweimal (Neumann, Mertens) zur Heilung.

Für den operativen Eingriff ist zu beachten und verschiedentlich hervorgehoben, daß im Rande der Bruchpforte die A. ileocolica oder die A. mesenterica sup. verläuft, und daß die ventrale Wand des Bruchsackes Mesocolon ist, also nicht ohne Schädigung der Darmernährung weggenommen werden kann. Es darf aber darauf hingewiesen werden, daß in allen Fällen, in denen das Caecum und ein Teil des Colon ascend. in der Ventralwand des Bruchsackes gelegen, diese Darmabschnitte also durch die oben (S. 65) besprochene peritoneale Platte an die Bauchwand angeheftet sind, eine Durchtrennung dieser Platte ohne jede Gefahr für die Darmernährung ausgeführt werden kann. Diese

Peritonealduplikatur enthält nur minimale Blutgefäße ohne Beziehungen zur Darmwand und bietet Serosa genug, um sowohl das abgelöste Colon, als die entstehende Öffnung im parietalen Peritoneum zu decken. Mit der Ablösung des Colon ascend. von der Bauchwand ist aber der Bruchsack vollkommen eröffnet: ein Wiederverwachsen dürfte unter der Einwirkung der Darmperistaltik nicht zu fürchten sein.

Zusammenfassung.

Den Ausgangspunkt dieser Abhandlung bildete eine rechtsseitige innere Hernie bei einem erwachsenen Manne. Die genaue Untersuchung der gesamten Baucheingeweide ergab außer der Hernie noch eine Reihe Abweichungen von der Norm. Daraus erwuchs die Aufgabe nach etwa vorhandenen kausalen Verknüpfungen zwischen dem zunächst in die Augen fallenden Bruch und den übrigen Atypien zu forschen.

Es wurde versucht, besonders unter Berücksichtigung des Verhaltens der Blutgefäße und unter Beiziehung der Präparation einer Anzahl junger menschlicher Embryonen eine Vorstellung über den Mechanismus zu gewinnen, der zur Bruchbildung geführt haben kann. Es fand sich, daß als nächste Ursache für diese eine atypische Rechtslagerung des aboralen Duodenumabschnittes anzusehen ist, die ihrerseits wiederum als Folge einer teilweisen Verhinderung der typischen Drehung der primitiven Darmschleife über 90° hinaus erscheint.

Nachdem weiter der Versuch gemacht war, auf Grund der Befunde an menschlichen Embryonen und kritischer Bewertung der Literaturangaben über andere Fälle atypischer Darmlagerung den Mechanismus der Wechselbeziehungen zwischen den Bauchorganen während der normalen Entwicklung klarzulegen, ließ sich erkennen, daß auch das atypische Verhalten der Leber, des Magens und des Dickdarms in dem vorliegenden Falle in kausaler Abhängigkeit von dem atypischen Verhalten des Dünndarms, in letzter Linie also von der erwähnten Verlagerung des Duodenums steht.

Von den in der Literatur verzeichneten 30 Fällen rechtsseitiger innerer Hernien läßt sich eine Anzahl (11) auf die gleiche Genese, wie der vorliegende Fall, zurückführen. Für weitere 13 Fälle wurde versucht wahrscheinlich zu machen, daß sie ebenfalls von einem atypischen Verhalten des Dünndarms während der Drehung der Darmschleife abzuleiten sind.

Alle diese Hernien sind ihren Beziehungen nach als Herniae mesentericoparietales dextrae zu bezeichnen.

Die Hernia mesenterico-parietalis dextra entsteht intrauterin. Der Grund dazu wird gelegt in ziemlich früher Embryonalzeit durch Bildungshemmung des Dünndarms. Der Bruchsack bildet sich erst in etwas späterer Zeit dadurch daß die typische Verwachsung des Mesocolon ascendens mit der dorsalen Bauchwand durch die Hemmungslage des Dünndarms verhindert wird. Die Hernie entwickelt sich unter das Mesocolon ascendens, nicht zwischen seine Blätter.

Literaturverzeichnis.

(Die mit * versehenen Arbeiten waren uns im Original nicht zugänglich.)

Allmaras, Josef. Ein Fall von Situs transversus partialis. Dissert. Freiburg i. Br. 1904.

Ancel et Cavaillon. Sur la formation du mésentère. Bulletins et Mémoires de la Société anatomique de Paris 1907, p. 20.

Dieselben. Torsion du mésentère avec accolement atypique du côlon ascendant. Ebenda p. 76.

Aschoff. Zur Lehre von der Darmeinklemmung in inneren Bauchfelltaschen. Berl. Klinik 1896, Heft 100.

Barrs. A Case of Strangulated Retroperitoneal Hernia (Mesenteric Hernia of Cooper). The Lancet 1891, Bd. 2, p. 286.

Bastianelli. Strozzamento acuto di anse del tenue attraverso ad una fessura congenita del mesocolon trasverso essendo il colon trasverso in retroposizione. Il Policlinico, S. Chirurg. 1904 (nach Righetti).

v. Bergmann. Diskussion zum Vortrag des Herrn Waldeyer: Über die Entstehung der Hernien. Berl. klin. Wochenschr. 1904, p. 34.

Braun. Hernia parajejunalis. Dissert. München 1907.

Braune. Über die Beweglichkeit des Pylorus und Duodenum. Anat. Arch. 1877.

Broesike. Über intraabdominale Hernien und Bauchfelltaschen, nebst einer Darstellung der Entwicklung peritonealer Formationen. Berlin 1891. Fischers Med. Buchhandlung.

*Clarke. A Case of Retroperitoneal Hernia. Transactions of the Pathological Society of London. Bd. 44, 1893, p. 67.

Descomps, Pierre. Anomalie de la torsion intestinale. Torsion incomplète. Arrêt de la torsion à sa première phase, après rotation de 90°. Journ. de l'anatomie et de la physiologie. T. 45, 1909.

Engel. Anatom. Mitteilungen für die Praxis. Wiener med. Wochenschr. 1861, S. 571.

Eppinger. Hernia retroperitonealis. Vierteljahrsschrift für die prakt. Heilkunde 1870. 27. Jahrg., Bd. 4 (der ganzen Folge 108. Bd.).

Epstein. Beitrag zu den Bildungsfehlern des Herzens. II. Prager Zeitschr. für Heilkunde 1886, Bd. 7, p. 308.

Epstein und Soyka. Zur Kasuistik der Darmimpermeabilität bei Neugeborenen. Prager med. Wochenschr. 1878, Nr. 47 u. 48.

Farabeuf. Arrêt d'évolution de l'intestin. Le Progrès médical 1885, II.

Fransen, I. W. P. Le système vasculaire abdominal et pelvien des Primates. Petrus Camper Deel IV, 1906.

Frommer. Zur Kasuistik der Anomalien des Dickdarms. Arch. f. klin. Chirurgie 1902. Bd. 67, p. 27.

*Fürst. Fall af Hernia retroperitonealis vid embryonalt hämningsläge af tarmarna. Nordiskt medicinskt Arkiv. Bd. 6. Stockholm 1884.

*Geipel, P. Ein Beitrag zur Lehre des Situs transversus. Festschrift zur Feier des 50jährigen Bestehens des Stadtkrankenhauses zu Dresden-Friedrichstadt. Dresden 1899, p. 373.

Derselbe. Weitere Beiträge zum Situs transversus und zur Lehre von den Transpositionen der großen Gefäße und des Herzens. Arch. f. Kinderheilk. 1902, Bd. 35.

Gentes et Philip. L'artère hépatique gauche. Compt. rend. Soc. biol. T. 61, 1907.
Dieselben. L'artère hépatique et quelques-unes de ses variations. Bibliographie anat. T. 16, 1907.
*Griffith. In Moynihan: On Retroperitoneal Hernia. 2. Aufl. London 1906.
Groedel, Frz. M. Atlas und Grundriß der Röntgendiagnostik in der innern Medizin. München 1909.
Groenroos. Über einen Fall abnormer Lagerung des Darmkanals beim Erwachsenen. Anat. Anzeiger 1893/94, p. 89.
Gruber, Wenzel. Über einige seltene durch Bildungsfehler bedingte Lagerungsanomalien des Darmes bei erwachsenen Menschen. I. Fall. Bulletin de l'Académie Imp. des sciences de St. Pétersbourg 1863. Bd. 5, p. 49.
Derselbe. Über die Hernia interna mesogastrica. St. Petersburger Med. Zeitschrift, Bd. I, 1861, p. 217.
Derselbe. Beiträge zu den Bildungshemmungen der Mesenterien. Arch. f. Anatomie, Physiol. u. Mediz. 1862, p. 588.
Derselbe. Beiträge etc. du Bois-Reicherts Arch. 1864, p. 478.
Derselbe. Beiträge etc. du Bois-Reicherts Arch. 1865, p. 558.
Derselbe. Nachträge zu den Bildungshemmungen . . . u. Abhandlung eines Falles mit einem Mesent. comm. für den Dünn- und Dickdarm, einer beträchtlichen Hernia interna mesogastrica dextra und einer enorm großen Hernia scrotalis dextra besonders. Virchows Arch. 1868, Bd. 44.
Derselbe. 14. Fall von Mesent. comm. Virchows Arch. 1869, Bd. 47.
Derselbe. 15. Fall von Mesent. comm. Virchows Arch. 1879, Bd. 77.
Haasler. Die rechtsseitige Hernia duodenojejunalis. Arch. klin. Chirurgie 1907. Bd. 83, p. 877.
Hartmann. Quelques remarques sur le développement et la torsion de l'intestin. Bull. et Mém. de la Soc. anatomique de Paris 1889.
Hasse u. Strecker. Der menschliche Magen. Arch. f. Anatomie 1905.
Henke. Der Raum der Bauchhöhle des Menschen und die Verteilung der Eingeweide in demselben. Arch. f. Anat. u. Physiol. 1891.
*Hickmann. Transposition of viscera . . . Transactions of the Patholog. Soc. of London. Vol. 20, 1869, p. 88.
Hingst, Konrad. Ein Fall von alleiniger Transposition von Magen und Darmkanal nebst Anomalien des Herzens. Dissert. Kiel 1901.
His, W. Anatomie menschlicher Embryonen. Leipzig 1880.
Derselbe. Studien an gehärteten Leichen über Form und Lagerung des menschlichen Magens. Arch. f. Anat. 1903.
Jonnesco. Sur l'anatomie topographique du duodénum. Le Progrès médical 1889.
Derselbe. Hernies internes rétroperitonéales. Paris 1890. G. Steinheil.
Kelling. Physikalische Untersuchungen über die Druckverhältnisse in der Bauchhöhle etc. Sammlung klin. Vorträge, Bd. 144, 1896.
Klob. Über Hernia retroperitonealis. Wochenschr. der Zeitschr. der k. k. Gesellschaft der Ärzte in Wien 1861, Nr. 24.
Koch, W. Die angeboren ungewöhnlichen Lagen und Gestaltungen des menschlichen Darmes. Deutsche Zeitschr. f. Chirurgie, Bd. 50, 1899, p. 1.
Derselbe. Wann entstehen und was bedeuten Eingeweidebrüche des Rumpfendes? Virchows Arch. Bd. 164, 1901, p. 1.
*Derselbe. Die angeboren etc. II. Abhandlung. Arbeiten aus der chir. Universitätsklinik Dorpat. H. V, 1. Hälfte. Dorpat 1903. — III. Abhandlung ebenda. H. V, 2. Hälfte. Dorpat 1904.
Kollmann. Lehrbuch der Entwicklungsgeschichte des Menschen, 1898.
Krause, W. Handbuch der Anatomie des Menschen. Unter Mitwirkung von His und Waldeyer. Leipzig 1904.
Küppers. Hernia retro-mesenterica. Dissert. Berlin 1899.

Landzert. Über Hernia retroperitonealis (Treitz) und ihre Beziehungen zur Fossa duod.-jej. St. Petersburger med. Zeitschrift 1871, II.

Langer. Lehrbuch der Anatomie des Menschen. Wien 1865.

Langer-Toldt. Lehrbuch der systematischen und topographischen Anatomie. Wien u. Leipzig 1897.

Lautner. Angeboren fehlerhafte Lage des Dünndarms etc. Zeitschr. der k. k. Gesellschaft der Ärzte zu Wien. 1. Jahrg., Bd. 2. Wien 1845.

Leriche et Villemin. Le rameau hépatique de l'artère coronaire stomachique. Compt. rend. Soc. biol. T. 61, 1907.

Dieselben. Recherches anatomiques sur l'artère coronaire stomachique. Bull. et Mém. Soc. anat. Paris 1907.

Lochte. Beitrag zur Kenntnis des Situs transversus partialis . . . Zieglers Beiträge 1894, Bd. 16, H. 2, p. 189.

Derselbe. Ein Fall von Situs viscerum irregularis . . . Zieglers Beiträge 1898. Bd. 24 p. 187.

Luschka. Die Anatomie des menschlichen Bauches, 1873.

Mall. Über die Entwicklung des menschlichen Darmes und seiner Lage beim Erwachsenen. Arch. f. Anat. u. Physiol. 1897, Suppl.

Marchand, F. »Über Mißbildungen« in Eulenburgs Realenzyklopädie der gesamten Heilkunde, 3. Aufl. 1897.

Martinotti, G. Della trasposizione laterale dei visceri. Annal. univ. Vol. 285. Sept. u. Dez. 1898. Bologna.

Maurer, F. Die Entwicklung des Darmsystems. In: Oskar Hertwig, Handbuch der vergleichenden und experimentellen Entwicklungslehre der Wirbeltiere. Bd. 2, Teil 1, 1902.

Meltzing. Enteroptose und intraabdominaler Druck. Arch. f. Verdauungskrankh. 1898. Bd. 4, H. 2.

Merkel. Handbuch der topographischen Anatomie. Braunschweig 1899. Bd. 2.

Mertens. Über einen durch Laparatomie geheilten Fall von innerer Einklemmung. Mitteilungen aus den Grenzgebieten der Med. u. Chirurgie, 1907. 3. Suppl.

Meyer, W. Über zwei Fälle von Darmeinklemmung in noch nicht beschriebenen Bauchfelltaschen. D. Zeitschr. f. Chirurgie 1899. Bd. 53.

Minot. Lehrbuch der Entwicklungsgeschichte des Menschen. D. Ausgabe von Kaestner. Leipzig 1894.

Morestin. Hernie rétropéritonéale. Bull. de la Soc. anatom. de Paris 1896. 71e Année.

Moutard-Martin. Anomalie du péritoine. Bull. de la Soc. anatom. de Paris 1870. 45e Année.

*Moynihan, B. G. A. On retro-peritoneal hernia. 2. Aufl. London 1906. Baillère, Tindall and Cox.

Neugebauer. Über das Auftreten der Leber im Nabel als Fehler der ersten Bildung. Neue Zeitschr. f. Geburtskunde 1850, Bd. 27.

Neumann. Ein Fall von operativ geheilter Hernia retroperitonealis mesenterico-parietalis. D. Zeitschr. f. Chir. 1898. Bd. 47.

Paton. A Case of right Duodenal Hernia in which the hernia was reduced but death followed in seven days due apparently to gut re-entering the sac. Transact. of the Klinic. Soc. of London 1906.

Pérignon. Étude sur le développement du péritoine etc. Thèse de Paris 1892.

Phelip, A. Occlusion intestinal par volvulus de l'anse intestinale mésentérique autour des vaisseaux mésentériques supérieurs par suite de la persistance d'un mesenterium commune jusqu'à la partie moyenne du colon transverse. Bull. et Mém. de la Soc. anatom. de Paris 1908. Année 83, p. 463.

Pye-Smith, P. H. On retro-peritoneal Hernia. Guy's hospital reports. Third Series 16. 1870/71.

de Quervain. Des positions anormales de l'intestin. Semaine médicale. 2. Okt. 1901.

DE QUERVAIN. Über Rechtslagerung des ganzen Dickdarms u. partiellen Situs inversus. Arch. f. klin. Chirurgie 1902. Bd. 65, p. 256.

RAINER, FR. I. Vier Fälle von topographischen Anomalien des Darmes. Intern. Monatsschr. f. Anat. u. Physiol. 1908. Bd. 24, p. 247.

RETZIUS. Bemerkungen über das Antrum pylori. Müllers Arch. 1857.

RIGHETTI, CARLO. Di un caso rarissimo di anomala disposizione congenita dell' intestino. Monitore zool. ital. 1909.

RISEL. Über zwei Fälle von partiellem Situs inversus der Bauchorgane. D. Med. Wochenschrift 1909, p. 183. Ausführlich in den Verhandl. der D. Pathol. Gesellsch. 13. Tagung in Leipzig 1909.

Derselbe. Die Literatur des partiellen Situs inversus der Bauchorgane. Centralbl. f. allgemein. Pathol. u. pathol. Anat. 1909. Bd. 20, Nr. 15/16.

*ROCHARD. Les hernies (avec 106 Fig.). Paris 1903.

ROGIE et PÉRIGNON. Anomalie d'évolution du péritoine. Bull. de la Soc. anatomo-clinique de Lille 1891.

ROSE. Die Eigentümlichkeiten bei Einklemmung der inneren Hernien. D. Zeitschr. f. Chirurgie 1895, Bd. 40.

ROSSI et COVA. Studio morfologico delle arterie dello stomaco. Arch. ital. di Anatomia e di Embriologia. Vol. 3, 1904.

VAN ROSSUM, CARL. Ein Beitrag zu der Lehre über die Hernia mesenterico-parietalis. Dissert. Bonn 1909.

ROUX, W. Über die Spezifikation der Furchungszellen etc. Biolog. Centralbl. Bd. XIII, 1893 u. Gesammelte Abhandl. II, S. 872 ff.

RUGE, GEORG. Die äußeren Formverhältnisse der Leber bei den Primaten. Morphol. Jahrb., Bd. 36, 1906 u. Bd. 37, 1907.

*SCHELENZ, K. Ein neuer Beitrag zur Kenntnis des Situs viscerum inversus partialis. Dissert. Göttingen 1909.

SCHWALBE. Beiträge zur Morphologie und pathologischen Anatomie der Mesenterialbildungen. Zeitschr. f. Morphol. u. Anthropologie 1903. Bd. 6.

SELBY. A Case of right Duodenal Hernia. British Medic. Journal 1904.

SERNOFF. Zur Kenntnis der Lage und Form des mesenterialen Teiles des Dünndarms und seines Gekröses. Internation. Monatsschrift f. Anatomie u. Physiologie 1894, p. 437.

SPALTEHOLZ. Handatlas der Anatomie des Menschen. Leipzig 1904.

SSOBOLEW. Zur Lehre vom »Mesenterium commune«. Arch. f. Anatomie u. Entwicklungsgeschichte 1909, Heft 1 u. 2.

STIEDA. Über Situs inversus partialis. Dissert. Königsberg 1898.

TANDLER. Über Mesenterialvarietäten. Wiener klin. Wochenschr. 1897, p. 212.

TARENETZKI. Beiträge zur Anatomie des Darmkanales. Mém. de l'Acad. des sciences de St.-Pétersbourg 1891. Série 7, T. 28.

TOLDT, C. Bau- und Wachstumsveränderungen der Gekröse des menschlichen Darmkanals. Gedenkschr. der k. Akad. d. Wiss., Mathemat.-naturwiss. Klasse, 1879, Bd. 41.

Derselbe. Die Darmgekröse und Netze im gesetzmäßigen und im gesetzwidrigen Zustande. Denkschr. d. k. Akad. d. Wiss., Mathemat.-naturwiss. Klasse, 1889, Bd. 56.

Derselbe. Über die Geschichte der Mesenterien. Verhandlungen der Anatom. Gesellsch. auf der siebenten Versammlung in Göttingen 1903.

TREITZ. Hernia retroperitonealis. Ein Beitrag zur Geschichte innerer Hernien. Prag. 1857.

WALDEYER, WILH. Hernia retroperitonealis nebst Bemerkungen zur Anatomie des Peritoneums. Breslau 1868. Noch einmal gedruckt: Virchows Arch. 1874, Bd. 60, p. 66.

Derselbe. Über Bauchfelltaschen (Vortrag) ref. Berliner Klin. Wochenschr. 1896.

Derselbe. Die Colon-Nischen, die Aa. colicae u. die Arterienfelder der Bauchhöhle nebst Bemerkungen zur Topographie des Duodenum und Pankreas. Berlin 1900. (Aus: »Abhandlungen der preuß. Akademie der Wiss.«)

Waldeyer, Wilh. Einiges über Hernien. Leuthold-Gedenkschrift. Bd. 2, p. 53.
Walsham, W. S. Anatomical Variations. St. Bartholomew's Hospital Reports, 1880, Vol. 16, p. 102.
Weinberg. Topographie der Mesenterien und der Windungen des Jejuno-ileum beim neugeborenen Menschen. Internat. Monatsschr. f. Anat. u. Physiol. 1896.
Wullstein u. Wilms. Lehrbuch der Chirurgie. Bd. 2, 1909.
Zuckerkandl. Atlas der topographischen Anatomie. Wien u. Leipzig 1904. Figur 342.
Zwaardemaker. Hernia retroperitonealis incarcerata. Nederlandsch militair. Geneeskundig Archief van de Landmacht, Zeemacht, het Oost en West-Indisch leger. 8e Jaargang 1er Aflevering. 1884. Utrecht.

ANATOMISCHE UND ENTWICKLUNGSGESCHICHTLICHE MONOGRAPHIEN

HERAUSGEGEBEN VON

PROF. WILHELM ROUX

---

2. HEFT

DIE HERNIA MESENTERICO-PARIETALIS DEXTRA

VERSUCH EINER KAUSALEN ANALYSE DER ATYPISCHEN LAGERUNG DES DARMES

VON

PROF. PAUL EISLER

UND

DR. JOH. FISCHER

MIT DREI FIGUREN IM TEXT

LEIPZIG

VERLAG VON WILHELM ENGELMANN

1911

Printed in Germany

:: VERLAG VON WILHELM ENGELMANN IN LEIPZIG ::

Anatomische und entwicklungsgeschichtliche Monographien

herausgegeben von

Prof. Wilhelm Roux

1. Heft:

Das Gehirn des Chemikers D. J. Mendelejew

von

W. v. Bechterew und R. Weinberg
in St. Petersburg

Mit einem Bildnis Mendelejews und 8 Tafeln

Lex. 8. Geheftet ℳ 7.—

Bausteine zu einer Theorie der Extremitäten der Wirbeltiere

von

Carl Rabl

I. Teil

Mit 49 Figuren im Text und 11 lithographischen Tafeln

4. Geheftet ℳ 24.—

Gehirn und Rückenmark

Leitfaden für das Studium der Morphologie und des Faserverlaufs

von

Emil Villiger

Zweite, erweiterte Auflage

Mit 224 zum Teil farbigen Abbildungen

Lex. 8. In Leinen geb. ℳ 12.80

:: VERLAG VON WILHELM ENGELMANN IN LEIPZIG ::

Therapeutisches Lexikon

Zusammengestellt von

Dr. med. J. Hahn
Prakt. Arzt in Wien

IV u. 818 S. 8. (Baedeker-Format)
Preis in Leinwand gebunden ℳ 12.—

Das Therapeutische Lexikon bietet eine verläßliche, präzise und übersichtliche Bearbeitung hervorragender Werke der neueren und neuesten medizinischen Literatur bezüglich der Therapie durch einen mit den Bedürfnissen des praktischen Arztes innigst vertrauten Allgemeinpraktiker.

Es hält sich in der Mitte zwischen den großen Hand- und den kleinen Taschenlexika und berücksichtigt aufmerksam die therapeutischen Interessen des Gesamtpraktikers an den verschiedenen Spezialdisziplinen, insbesondere die Therapie der Notfälle, ferner der Grenzgebiete vom Standpunkte der verschiedenen spezialfächer, den sichergestellten Wert der Medikamente, deren Vergiftungserscheinungen und Kontraindikationen, die wissenschaftliche Indikation, den knappen Abriß der Technik und die prognostischen Chancen der operativen Eingriffe.

Vorlesungen über vergleichende Anatomie

von

Otto Bütschli
Professor der Zoologie in Heidelberg

In drei Lieferungen

Erste Lieferung: **Einleitung, vergleichende Anatomie der Protozoen, Integument und Skelet der Metazoen**

Mit Textfiguren 1—264
gr. 8. Geheftet ℳ 12.—.

Zoologisches Praktikum

von

August Schuberg

In zwei Bänden

I. Band:

Einführung in die Technik des Zoologischen Laboratoriums

Mit 177 Abbildungen

gr. 8. Geheftet ℳ 11.—. In Leinen geb. ℳ 12.20

:: VERLAG VON WILHELM ENGELMANN IN LEIPZIG ::

Vorträge und Aufsätze über Entwicklungsmechanik der Organismen

herausgegeben von **Wilhelm Roux**

Heft 1: **Die Entwicklungsmechanik, ein neuer Zweig der biologischen Wissenschaft.** Eine Ergänzung zu den Lehrbüchern der Entwicklungsgeschichte und Physiologie der Tiere. Nach einem Vortrag, gehalten in der ersten allgemeinen Sitzung der Versammlung deutscher Naturforscher und Ärzte zu Breslau am 19. September 1904 von Wilhelm Roux. Mit 2 Tafeln und 1 Textfigur. gr. 8. *M* 5.—

Heft 2: **Über den chemischen Charakter des Befruchtungsvorganges** und seine Bedeutung für die Theorie der Lebenserscheinungen von Jacques Loeb. gr. 8. *M* —.80

Heft 3: **Anwendung elementarer Mathematik auf biologische Probleme.** Nach Vorlesungen, gehalten an der Wiener Universität im Sommersemester 1907 von Hans Przibram. Mit 6 Figuren im Text. gr. 8. *M* 2.40

Heft 4: **Über umkehrbare Entwicklungsprozesse und ihre Bedeutung für eine Theorie der Vererbung** von Eugen Schultz. gr. 8. *M* 1.40

Heft 5: **Über die zeitlichen Eigenschaften der Entwicklungsvorgänge** von Wolfgang Ostwald. Mit 43 Figuren im Text und auf 11 Tafeln. gr. 8. *M* 2.80

Heft 6: **Über chemische Beeinflussung der Organismen durch einander.** Vortrag, gehalten am 9. Dezember 1908 in der Naturforschenden Gesellschaft zu Halle a. S. von Ernst Küster. gr. 8. *M* 1.—

Heft 7: **Der Restitutionsreiz.** Rede zur Eröffnung der Sektion für experimentelle Zoologie des 7. internationalen Zoologenkongresses zu Boston von Hans Driesch. gr. 8. *M* 1.—

Heft 8: **Einige Gedanken über das Wesen und die Genese der Geschwülste.** Vortrag, gehalten in der Gesellschaft zur Bekämpfung der Krebskrankheit, im Januar 1909, St. Petersburg von Priv.-Doz. Gustav Schlater. gr. 8. *M* 1.20

Heft 9: **Das Vererbungsproblem im Lichte der Entwicklungsmechanik betrachtet** von Dr. Emil Godlewski jun. Mit 67 Figuren. gr. 8. *M* 7.—

Heft 10: **Über die gestaltliche Anpassung der Blutgefäße** unter Berücksichtigung der funktionellen Transplantation von Albert Oppel. Mit einer Originalbeigabe von Wilhelm Roux, enthaltend seine Theorie der Gestaltung der Blutgefäße, einschließlich des Kollateralkreislaufs. gr. 8. *M* 4.40

Heft 11: **Die physiologische Isolation von Teilen des Organismus** von Charles Manning Child. gr. 8. *M* 4.—

Druck von Breitkopf & Härtel in Leipzig

MBL WHOI Library - Serials
5 WHSE 04728